VOLUM REZUMATE

Ediţia a 20-a

Zilele Spitalului Clinic de Recuperare Iaşi

Recuperarea: Realizări şi Dificultăţi

21-26 martie 2022, Online Event

Editori coordonatori:

Ec. Carmen CUMPĂT

Prof. Dr. Elena REZUŞ

Prof. Dr. Florin MITU

Dr. Doru BALTAG

EDITURA ETNA

ISBN 978-973-1985-78-7

CUPRINS BLOC

	Specialitate	Pag
	Recuperare Medicală – Cardiovasculară	14 - 50
	Medicina Muncii	51- 59
	Recuperare Medicală – Neurologie	60 - 76
	Recuperare Medicală – Pneumologie	77- 94
	Recuperare, Medicină Fizică și Balneologie	94 - 101
	Reumatologie	102- 106
	ORL	107- 111
	Audiologie	112- 117
	Ortopedie și Traumatologie	118- 121

CUPRINS DETALIAT

ABCESUL PERIVALVULAR – O EVOLUȚIE IMPREVIZIBILĂ A ENDOCARDITEI INFECȚIOASE LA PACIENTUL TÂNĂR 14
Stefania-Teodora Duca, Adriana Ion, Sabina Atudosie, Monica Ureche, Daniela Crisu, Lucian Stoica, Irina-Iuliana Costache

ANTICOAGULAREA-ÎNTRE BENEFICIU ȘI RISC 15
Maria-Angela Moloce, Viviana Onofrei, Cosmin Popescu, Iulian Matei

ARTERITA TAKAYASU - LUPTA PE MAI MULTE FRONTURI 16
Iuliana Amariei, Theodor Iulian Matei, Antoniu Octavian Petris, Angela Moloce, Ilinca Chiriac, Silvia Lupei

BOALA MITRALĂ POSTREUMATISMALĂ - O PROVOCARE DE ACTUALITATE 17
Ioan-Teodor Drăgoi, Diana Popescu, Ioana Brătoiu, Vlad-Ionuţ Onofrei, Damiana Costin, Vadim Roşca, Elena Rezuş, Ciprian Rezuş

CARACTERUL NEFAST, IMPREVIZIBIL AL NEOPLASMULUI BRONHOPULMONAR PRIN COMPLICAȚII TROMBOTICE – CAZ CLINIC 18
Evelina Maria Gosav, Diana-Elena Iov, Diana-Elena Olaru, Mădălina-Ioana Anton, Daniela Maria Tănase, Ciprian Rezuș

CARDIOMIOPATIA TAKOTSUBO - CÂND STRESUL AFECTEAZĂ INIMA 19
Andreea-Georgiana Mogîldea, Georgiana Popârlan, Antoniu Petris

CE POATE ASCUNDE DIAGNOSTICUL DE INFECȚIE CU VIRUSUL SARS COV-2 LA PACIENTUL CRITIC, ÎN URGENȚĂ? PREZENTARE DE CAZ 20
Iuliana Frățilă, Andreea Iuliana Bârladeanu, Iulia-Cristina Roca, Diana-Carmen Cimpoeșu

CE POATE ASCUNDE TROMBOZA VENOASĂ PROFUNDĂ LA O PACIENTĂ TÂNĂRĂ? 21
Maria-Ruxandra Cepoi, Sabina Ananii, Cosmina Ponor, Marilena Renata Spiridon, Antonia Petriș

COMPLICAȚII LA DISTANȚĂ SECUNDARE INFECȚIEI COVID 19 LA UN PACIENT VÂRSTNIC TÂNĂR 22
Ana-Maria Turcu, Roxana Grecu, Adina-Carmen Ilie, Sabinne Taranu, Ramona Stefaniu, Ioana Sandu, Anca Iuliana Pîslaru, Ioana Dana Alexa

CORELAȚIA DINTRE ENZIMA DE CONVERSIE A ANGIOTENSINEI 2 ȘI SARS-COV-2 23
Barbu Roxana Mihaela, Cristina Maria Gavrilescu, Crînguța Paraschiv, Stana Bogdan, Cojocaru Elena, Oprisa Cristina

COVID-19 LA UN PACIENT VEGAN- COMPLICAȚII AMENINȚĂTOARE DE VIAȚĂ 24
Barbuta Eliza, Ciumanghel Irina, Burniche Gabriela, Grigorasi Gabriela, Ciumanghel Adi-Ionut, Cimpoesu Diana

DIABETUL ZAHARAT SECUNDAR CORTIZONIC LA PACIENTUL CU STATUS POST-TRANSPLANT HEPATIC 25
Claudiu-Alexandru Nicolaiev, Georgiana Diana Cazac, Ana-Maria Popovici, Alina Onofriescu, Elena-Daniela Grigorescu, Cristina-Mihaela Lăcătușu, Bogdan-Mircea Mihai

RECUPERARE MEDICALĂ – CARDIOVASCULARĂ

ECOENDOSCOPIE SI ERCP LA UN PACIENT CU INFECȚIE SARS COV-2 ȘI ICTER OBSTRUCTIV 26

Stefan Chiriac, Sfarti Catalin, Gheorghe Balan, Tudor Cuciureanu, Silvia Chiriac, Anca Trifan

EDUCAȚIA TERAPEUTICĂ – ELEMENT ESENȚIAL ÎN MANAGEMENTUL PERSOANELOR CU DIABET ZAHARAT CARE UTILIZEAZĂ TEHNOLOGII AVANSATE 27

Popovici Ana Maria, Georgiana Diana Cazac, Claudiu-Alexandru Nicolaev, Alina Onofriescu, Elena-Daniela Grigorescu, Cristina-Mihaela Lăcătușu, Bogdan-Mircea Mihai

ENDOCARDITA INFECȚIOASĂ LA PACIENTUL ONCOLOGIC – ABORDARE: SCOP PALIATIV SAU VIZĂ CURATIVĂ 28

Diana-Gabriela Constantinescu, Iordache Roxana-Monalisa, Calina Anda Sandu, Ramona Stefăniu, Adina Carmen Ilie, Ioana Dana Alexa, Ioana Alexandra Sandu

HIPERPOTASEMIA LA PACIENTUL VÂRSTNIC – O ABORDARE MULTICAUZALĂ 29

Vlad-Andrei Ștefaniu, Dan Spulber, Adina-Carmen Ilie, Anca Iuliana Pislaru , Ramona Stefaniu, Ioana Sandu, Ioana-Dana Alexa

ISCHEMIA MIOCARDICĂ LA PACIENTUL NEOPLAZIC - PROVOCĂRI ÎN CONTEXT PANDEMIC 30

Adelina Parlapan, Diana Macsim, George Tilă, Mihaela Dănuţa Stîncescu, Laura Mitrofan, Ana-Roxana Gânceanu-Rusu, Nicoleta Dima, Ciprian Rezuș

MANAGEMENTUL FIBRILAȚIEI ATRIALE APĂRUTĂ ÎN PERIOADA POST-COVID LA VÂRSTNIC 31

Maria-Magdalena Leon-Constantin, Andra Oancea

OBEZITATEA CA FACTOR DE RISC CARDIOVASCULAR 32

Florin Mitu

OBEZITATEA ȘI BOALA CORONARIANĂ 33

Corina Dima-Cozma

OBEZITATEA ŞI SINDROMUL DE APNEE ÎN SOMN 34

Roca Mihai

PACIENTUL ATEROSCLEROTIC LA GRANIȚA DINTRE SPECIALITĂȚI 35

Dan Stefan Teodorescu, Oana Raducu, Adriana Cringanu, Ciprian Rezuș

PARTICULARITĂȚI ALE ANTICOAGULĂRII ORALE LA PACIENTUL CU FIBRILAȚIE ATRIALĂ ȘI CIROZĂ HEPATICĂ DECOMPENSATĂ 36

Ana-Maria Dumitrescu, Carmelia Musteață, Mihail Nazaria, Andrei Mihordea, Florin Mitu, Corina Dima-Cozma

PRINCIPII DE RECUPERARE ÎN PATOLOGIA GERIATRICĂ POST COVID 19 37

Dragos Munteanu, Irina Esanu, Crînguţa Paraschiv, Irina Gavril, Diana Tatarciuc, Paloma Lascarache, Cristina Gavrilescu

PROVOCĂRI DIAGNOSTICE ȘI TERAPEUTICE ÎN AFECTAREA HEPATO-PULMONARĂ SEVERĂ 38

George Tilă, Adelina Parlapan, Mihaela Dănuţa Stîncescu, Laura Mitrofan, Ana-Roxana Gânceanu-Rusu, Nicoleta Dima, Ciprian Rezuș

RECUPERARE MEDICALĂ - CARDIOVASCULARĂ

RISCUL HEMORAGIC DE LA TEORIE LA PRACTICĂ 39
Adelina Parlapan, George Tilă, Mihaela Dănuţa Stîncescu, Laura Mitrofan, Ana-Roxana Gânceanu-Rusu, Nicoleta Dima, Ciprian Rezuș

RISCUL RENAL ASOCIAT TRATAMENTULUI CU INHIBITORI DE SGLT-2 40
Georgiana Diana Cazac, Ana-Maria Popovici, Claudiu-Alexandru Nicolaiev, Roxana Ștefan, Alina Onofriescu, Elena-Daniela Grigorescu, Bogdan-Mircea Mihai, Cristina-Mihaela Lăcătușu

SINDROMUL ANTIFOSFOLIPIDIC, EMBOLISMUL VENOS SI ARTERIAL - CORELAȚII CLINICO-IMAGISTICE 41
Paloma Lascarache, Cristina Gavrilescu, Cringuta Paraschiv, Dragoș Munteanu, Diana Tatarciuc, Irina Gavril, Irina Esanu

SINDROMUL FEBRIL: DRUM CU DESTINAȚIE IMPREVIZIBILĂ 42
Diana Popescu, Ioana Bratoiu, Ioan-Teodor Dragoi, Damiana Costin, Vlad-Ionut Onofrei, Vadim Rosca, Elena Rezuș, Ciprian Rezus

SINDROMUL HEYDE-LIANT ÎNTRE PATOLOGII 43
Buliga-Finis Oana Nicoleta, Seritean-Isac Petronela Nicoleta, Sandu Roxana, Ouatu Anca, Rezus Ciprian

STRATEGII EFICIENTE ÎN SUPRAVEGHEREA TRATAMENTULUI MEDICAMENTOS LA PERSOANA VÂRSTNICĂ CU POLIPATOLOGIE 44
Balan Oana-Diana, Adina Carmen Ilie, Ioana Alexandra Sandu, Ioana Dana Alexa

STRESUL ÎN INFARCTUL MIOCARDIC - ”SPECTATOR” SAU FACTOR DE RISC? 45
Gheorghe Andronic, Oana-Petronela Oancea, Sabina-Alexandra Cojocaru, Alexandru-Dan Costache, Florin Mitu

TESTUL DE EFORT NEGATIV EXCLUDE AFECTAREA CORONARIANA? 46
Sabina Atudosie, Adriana Ion, Monica Ureche, Stefania-Teodora Duca, Ecaterina Carp, Iulian Theodor Matei, Ionuț Achitei, Irina- Iuliana Costache

TRATAMENTUL RECUPERATOR COMPLEX AL OBEZITĂȚII 47
Florin Mitu

UN CAZ DE MIS-A POST COVID-19? 48
Barbuta Eliza, Ciumanghel Irina, Burniche Gabriela, Grigorasi Gabriela, Ciumanghel Adi-Ionuț, Cimpoesu Diana

UN CAZ INEDIT DE HIPERTENSIUNE PULMONARĂ 49
Amagdalinei Alice-Ioana, Ştefan Alexandra, Petriş Antoniu, Lupei Silvia

VALVULOPATIILE. UN CERC VICIOS LA PACIENTUL TÂNĂR 50
Alexandru-Dan Costache, Oana-Petronela Oancea, Adelina-Oana Tonița, Florin Mitu

AGENȚI CHIMICI UTILIZAȚI ÎN SEVICIILE MEDICALE: EFECTE IRITANT-SENSIBILIZANTE ȘI SISTEMICE **51**
Diaconescu Bogdan Mihail, Loredana Nicoleta Hilitanu, Mihaela Miron, Irina Luciana Gurzu

ASPECTE CLINICE ȘI FIZIOPATOLOGICE ALE FIBROZEI PULMONARE DIN PNEUMOCONIOZE VERSUS FIBROZA PULMONARĂ POST COVID-19 **52**
Adriana Rodica Chirazi, Maria Valentina Popa

CE A FOST MAI ÎNTĂI: SILICOZA SAU TUBERCULOZA? DISCUȚII PE MARGINEA UNUI CAZ CLINIC **53**
Mihaela Miron, Gianina Miron, Georgiana Marian, Arbune Dalila, Florin Mitu, Gurzu Irina Luciana

EXPUNEREA LA RISCURI BIOLOGICE ÎN PROFESII MEDICALE: ACTUALITĂȚI **54**
Irina Luciana Gurzu, Diaconescu Bogdan Mihail, Dalila Arbune, Gurzu Bogdan

FACTORI DE RISC BIOMECANIC ÎN SISTEMUL ÎNGRIJIRILOR DE SĂNĂTATE: SOLICITĂRI MUSCULO-SCHELETICE **55**
Veronica Oprea

FACTORI DE STRES OCUPAȚIONAL ÎN SISTEMUL SANITAR **56**
Cozmin Mihai, Maria Roman

MANAGEMENTUL SUPRAVEGHERII MEDICALE ÎN EXPUNEREA PROFESIONALĂ LA RADIAŢII IONIZANTE **57**
Irina-Anca Popescu, Diana Costin, Andreea Teodor

PARTICULARITĂȚI ALE EXPUNERII PERSONALULUI MEDICAL LA AGENȚI FIZICI **58**
Irina Luciana Gurzu, Diaconescu Bogdan Mihail, Georgiana Marin, Gurzu Bogdan

RISCURI OCUPAȚIONALE ÎN SISTEMUL MEDICAL **59**
Veronica Oprea

ABORDĂRI TERAPEUTICE ALE SPASTICITATII LA PACIENTII NEUROLOGICI 60
Ungureanu Oana, Stoica M , Dumea C Tarnauceanu C

ACCIDENTUL VASCULAR ISCHEMIC LA TÂNĂR: O CAUZĂ CU ADEVĂRAT RARĂ 61
Prodan Angela Simona, Romanov Alexandra, Ciocinta Raluca, Danciu Florentina

CAZ RAR DE ANGIOAME CAVERNOASE EREDITARE ASOCIATE CU PARKINSONISM SECUNDAR - O PROVOCARE TERAPEUTICĂ 62
Alina-Georgiana Apostol, Maria-Larisa Hohan, Bianca-Andreea Hodorogea, Daniel Alexa

CÂND ÎNCEPE DEGENERAREA AXONALĂ ÎN NEVRITA OPTICĂ DIN SCLEROZA MULTIPLĂ? 63
Doru Baltag, Tudor Genes, Roxana Troașe, Ioan Chirap-Mitulschi, Monica Lupușoru, Vlad Donica, Andreea Ciapă

CEFALEEA LA FEMEIA GRAVIDĂ ȘI ÎN PERIOADA POST-PARTUM 64
Alexandra Romanov, Florentina-Anca Danciu, Dan-Iulian Cuciureanu

COMPLICAȚII NEUROLOGICE RARE ÎN INFECȚIA CU VIRUSUL SARS-COV2 65
Efremov Mihaela, Temușco Iulia, Corcevoi Marina, Prisacari Andrei, Răscanu Irinel

DUREREA CRONICĂ POST-ACCIDENT VASCULAR CEREBRAL: DE LA DIAGNOSTIC LA TRATAMENT 66
Tudor-Marcel Genes, Cezara Bobric, Roxana Troașe, Ioan Chirap-Mitulschi, Doru Baltag, Ciprian Rezuș

EVOLUȚIA CONCEPTULUI TERAPEUTIC ÎN FORMA AVANSATĂ A BOLII PARKINSON 67
Aurora Constantinescu

MANAGEMENTUL MULTIDISCIPLINAR AL COMPLICAŢIILOR MIASTENIEI GRAVIS ÎN POST-PARTUM – PREZENTARE DE CAZ 68
Cozma Alexandra Ioana, Diana Nicoleta Hodorog, Raluca- Andreea Carpusor-Dragan, Mihaela Moisii, Alexandra Maria Gaina, Bogdan Dobrovat, Vlad Hartie

MANIFESTĂRI NEUROLOGICE MEDIATE DE SISTEMUL IMUN ÎN CADRUL INFECȚIEI SARS-COV-2 69
Monica-Maria Lupușoru, Roxana Troașe, Ioan Alexandru Chirap Mitulschi, Doru Baltag

MIOPATII INFLAMATORII-PREZENTARE DE CAZ CLINIC 70
Atănăsoaei Andreea, Asaftei Raluca, Bîrsanu Lenuța, Cuciureanu Dan Iulian

MIȘCĂRILE INVOLUNTARE DROG INDUSE 71
Raluca Ciocîntă, Alexandra Romanov, Simona Prodan, Florentina Danciu, Dan Cuciureanu

NOUTĂŢI ÎN DOMENIUL SISTEMELOR HIBRIDE MECATRONICE& ELECTROSTIMULARE PENTRU RECUPERAREA MEMBRULUI SUPERIOR LA PACIENŢII CU ACCIDENT VASCULAR CEREBRAL 72
Marian-Silviu Poboroniuc, Andrei Piseru, Teodora Piseru, Dănuț Irimia, Bogdan Ignat

PARAPAREZA ATAXICĂ – PRIMUL SEMN DE NEOPLAZIE 73
Diana Pușcașu, Ioan Chirap-Mitulschi, Roxana Toașe, Tudor Genes, Doru Baltag, Marius Dabija

PARTICULARITĂȚI DE DIAGNOSTIC ȘI TRATAMENT ÎN POLIRADICULONEVRITA INFLAMATORIE ACUTĂ ASOCIATĂ VIRUSULUI SARS-COV-2 74
Dorin Cristian Antal, Thomas Gabriel Schreiner, Merticaru Iuliana Andreea, Calugarici Daria, Theona Eliza Crihan, Alexandrina Rotar

ROLUL MODULATORILOR DE RECEPTOR S1P ÎN TRATAMENTUL SCLEROZEI MULTIPLE – CE DĂM? CUI DĂM? CE AȘTEPTĂRI AVEM? 75
Alina Săcărescu

SINDROM TROMBOTIC TROMBOCITOPENIC IMUN INDUS POST-VACCINARE ÎMPOTRIVA COVID-19 76
Vulpoi Georgiana-Anca, Ciobotaru Alexandrina-Delia, Cuciureanu Dan Iulian, Bîrsanu Lenuța

RECUPERARE MEDICALĂ – PNEUMOLOGIE

ANTRENAMENTUL MUSCULATURII RESPIRATORII LA PACIENȚII CU BOLI PULMONARE CRONICE, INCLUSIV COVID-19 77
Paraschiva Postolache, Ștefan Săndulache, Constantin Ghimuș, Andrei Săndulache, Liliana Chelariu

ASPECTE EPIDEMIOLOGICE ALE PANDEMIEI DE COVID-19 ȘI IMPACTUL ACESTEIA ÎN SĂNĂTATEA PUBLICĂ 78
Alina Manole, Liliana Chelaru, Clementina Cojocaru, Mugur Manole

BENEFICIILE REABILITARII PULMONARE POST-COVID-19 – ASPECTE TEORETICE 79
Doina-Clementina Cojocaru, Ana-Maria Mantea

BENEFICIILE REABILITĂRII PULMONARE POST-COVID-19 – EXPERIENȚA NOASTRĂ 80
Doina-Clementina Cojocaru, Ana-Maria Mantea, Cristina Lăcătuși, Liliana Chelariu, Alexandru Mihăilă, Oana Bunescu

DEPRESIA ȘI ANXIETATEA LA PACIENTUL CU BPOC 81
Elena-Andreea Moaleș, Corina Dima-Cozma

EVALUAREA CLINICĂ ȘI FUNCȚIONALĂ A PACIENTULUI ÎN SECȚIA CLINICĂ DE RECUPERARE MEDICALĂ RESPIRATORIE IAȘI 82
Doina-Clementina Cojocaru, Cristina Lăcătuși

GESTIONAREA LONG-COVID PRIN DLCO 83
Doina-Clementina Cojocaru, Cristina Lăcătuși

MONITORIZAREA PACIENȚILOR CU AFECȚIUNI PULMONARE CRONICE ÎN ERA COVID-19: CE, CUM, CÂND? 84
Paraschiva Postolache, Ștefan Săndulache, Constantin Ghimuș

O NOUĂ PROVOCARE: TELERECUPERAREA RESPIRATORIE 85
Paraschiva Postolache, Ștefan Săndulache, Constantin Ghimuș, Andrei Săndulache

OXIGENOTERAPIA ÎN CONTEXTUL PANDEMIEI SARS-COV-2 86
Paraschiva Postolache, Ștefan Săndulache, Constantin Ghimuș

PROGRAMUL DE KINETOTERAPIE ÎN RECUPERAREA PACIENȚILOR POST-COVID 87
Liliana Chelariu, Alexandru Mihăilă

REABILITAREA RESPIRATORIE POST-COVID 19: ÎNVATAM DIN TRECUT, PRIVIM SPRE VIITOR! 88
Ioana Florina Mihai, Mihaela Catalina Luca

RECUPERAREA RESPIRATORIE: TERAPIA DE BAZĂ LA PACIENȚII POST-COVID-19 89
Paraschiva Postolache, Ștefan Săndulache, Constantin Ghimuș

REVENIREA LA NORMALITATE!? INFECȚIA CU CLOSTRIDIOIDES DIFFICILE ÎN ULTIMELE 6 LUNI **90**
Lacatusu Georgiana Alexandra, Sapaniuc Cristina, Carmen Manciuc

ROLUL TESTULUI DE EFORT CARDIO-PULMONAR IN RECUPERAREA POST-COVID-19 **91**
Roca Mihai, Roca Iulia-Cristina

SARCOPENIA – PROVOCARE MAJORĂ ÎN REABILITAREA RESPIRATORIE LA VÂRSTNIC **92**
Maura - Gabriela Felea, Petre - Augustin Crivoi

SINDROMUL METABOLIC ȘI BOALA PULMONARĂ OBSTRUCTIVĂ CRONICĂ **93**
Corina Dima-Cozma, Robert Negru

RECUPERARE, MEDICINĂ FIZICĂ ȘI BALNEOLOGIE

ACTUALITĂȚI ÎN RECUPERAREA NEUROPATIILOR COMPRESIVE PERIFERICE ALE MEMBRULUI SUPERIOR **94**
Iulia Arbune

DE CE ROBOTICĂ ÎN RECUPERARE? INDICAŢII CLINICE ÎN REABILITAREA MÂINII ASISTATĂ DE ROBOŢI **95**
Zugravu Georgeta, Ionita Cătălina

MANAGEMENTUL FIZIOTERAPEUTIC ÎN SINDROMUL DE TUNEL CARPIAN **96**
Crăciun Maria Daniela

MODALITĂȚI DE UTILIZARE A TERAPIEI ROBOTIZATE ÎN RECUPERAREA MÂINII POST ACCIDENT VASCULAR CEREBRAL **97**
Cuibaru Irina

PREVALENȚA ȘI SEVERITATEA SARCOPENIEI ÎNTR-O COMUNITATE RESTRÂNSĂ DE VÂRSTNICI DIN MEDIUL RURAL **98**
Maura - Gabriela Felea, Petre - Augustin Crivoi, Dragoș Munteanu

RECUPERAREA POSTTRAUMATICĂ A MÂINII – METODE TERAPEUTICE INOVATOARE **99**
Smaranda Ștefana Miu

STRATEGII TERAPEUTICE ÎN SINDROMUL DUREROS REGIONAL COMPLEX TIP I **100**
Tanasă Paula-Ramona, Georgeta Zugravu, Cătălina Elena Ioniță

TERAPIA INTERACTIVĂ A MÂINII – REABILITAREA ÎN CAZUL SECHELELOR POSTARSURĂ **101**
Ionita Elena Catalina, Georgeta Zugravu

REUMATOLOGIE

BOALA MADELUNG: O COMORBIDITATE RARĂ A GUTEI **102**
Angela Codrianu, Maria Alexandra Burlui, Elena Rezuș

COMPLEXITATEA DIAGNOSTICULUI SINDROMULUI SJOGREN PRIMAR SERONEGATIV ÎN PRACTICĂ: DISCUȚII PE MARGINEA A DOUĂ CAZURI CLINICE **103**
Artene Diana-Maria, Codrina Ancuța

EVALUAREA ULTRASONOGRAFICĂ A UMĂRULUI REUMATOID **104**
Gănceanu Ecaterina, Strugariu Georgiana, Petrariu Luiza, Pomîrleanu Cristina, Ancuța Codrina

MISTERELE SINDROMULUI INFLAMATOR **105**
Cristina Mitrea, Andriana Tîmbur, Magda Mitu, Claudia Banu, Florin Mitu

TRATAMENTUL ÎN LUPUSUL ERITEMATOS SISTEMIC - O PROVOCARE CONTINUĂ **106**
Popescu Alexandra Sinziana, Mengheres Alexandra Veronica, Agafiti Inga, Ancuța Codrina

ORL

EXPERIENȚA CLINCII O.R.L. ÎN PROTEZAREA AUDITIVĂ CU ANCORARE OSOASĂ **107**
Vlad Cozma, Bogdan Cobzeanu, Adeline Josephine Cumpata, Oana Astefanei, Luminița M. Răduleacu, Cristian Mârțu

IMUNOHISTOCHIMIA KERATOSIS OBTURANS **108**
Roxana Șerban, Corina Butnaru, Bogdan Cavaleriu, Luminița Rădulescu

PARALIZIA RECURENȚIALĂ IATROGENĂ **109**
Corina Butnaru, Ana Maria Coruga, Roxana Șerban, Bogdan Cavaleriu, Luminița Rădulescu

REGENERAREA CELULARĂ AI URECHII INTERNE CU AJUTORUL PARTICULELOR MAGNETICE CU ȘI FĂRĂ ÎNVELIȘ **110**
Cumpata Adeline Josephine, Martu Cristian, Radulescu Luminita

TROMBOFLEBITA OTOGENA A SINUSULUI VENOS LATERALTROMBOFLEBITA OTOGENA A SINUSULUI VENOS LATERAL **111**
Radulescu Luminita, Danis Gilda, Gherghel Maria, Cristian Mârțu, Corina Butnaru, Roxana Serban

AUDIOLOGIE

COMPLICAȚIILE AUDITIVE, 'GĂLĂGIOASE' ALE OXIGENOTERAPIEI **112**
Osman Andrei, Alina Odină, Martha Boeru, Jianu Robert, Iulia Găvănescu

IMPLANTUL COHLEAR LA PERSOANELE ADULTE – COST VERSUS BENEFICII **113**
Adriana Neagoș, Cristian Mircea Neagoș, Alexandru Szabo, Andra Calinciuc

INTERRELAȚII ÎNTRE SISTEMUL AUDITIV ȘI MANIFESTĂRILE PSIHIATRICE **114**
Oana Bitere-Popa, Sebastian Cozma, Cristian Mârțu, Bogdan Cobzeanu, Raluca Olariu

SBI ȘI ACUFENE ASOCIATE CU TULBURĂRI DE PROCESARE AUDITIVĂ CENTRALĂ **115**
Mădălina Georgescu

SURDITATEA UNILATERALĂ CONGENITALĂ – CONSECINȚE FUNCȚIONALE ȘI PRINCIPII DE REABILITARE **116**
Raluca Olariu, Sebastian Cozma, Luminița Rădulescu, Cristian Mârțu, Constantin Gumă, Oana Bitere-Popa

VERTIJUL ÎN BOLILE AUTOIMUNE **117**
Maria Domuta, Nicoleta Pascalau, Imola Szilagyi

FEMORAL APPROACH FOR TOTAL HIP REPLACEMENTS IN DDH WITH HIGH, UNSTABLE HIP DISLOCATION – COMPARISONS BETWEEN TWO SURGICAL TECHNIQUES **118**

Ștefan Cristea, Florin Groseanu, Dinu Gartonea, Dan Gheorghe, Adrian Vasile, Cătălina Dragomirescu

MANAGEMENT OF DIAPHYSEAL SEPTIC NON-UNION OF TIBIA AND FEMUR WITH - ARTISANAL CENTROMEDULARY NAIL COATED WITH SPECIFIC ANTIBIOTIC LOADED CEMENT **121**

Ștefan Cristea, Florin Groseanu, Dinu Gartonea, Dan Gheorghe, Cătălina Dragomirescu, Adrian Vasile

ABCESUL PERIVALVULAR – O EVOLUȚIE IMPREVIZIBILĂ A ENDOCARDITEI INFECȚIOASE LA PACIENTUL TÂNĂR

Stefania-Teodora Duca [1], Adriana Ion [1][2], Sabina Atudosie [1], Monica Ureche [1], Daniela Crisu [1], Lucian Stoica [3], Irina-Iuliana Costache [1][2]

[1] Clinica de Cardiologie- Spitalul Clinic Județean de Urgență "Sfântul Spiridon" Iași
[2] Universitatea de Medicină și Farmacie "Grigore. T. Popa" Iași
[3] Institutul de Boli Cardiovasculare "Prof. Dr. George I.M. Georgescu", Iasi

INTRODUCERE: Endocardita infecțioasă (EI) este o patologie determinată de invazia endocardului de către un microorganism patogen, fiind fatală în lipsa tratamentului specific. Aproximativ două treimi dintre cazurile de EI apar la persoanele cu leziuni cardiace predispozante, restul fiind descrise pe valvele indemne. Una dintre cele mai frecvente malformații congenitale cardiace este reprezentată de bicuspidia aortică, cu o prevalență de 1-2% în populația generală. Deși insuficiența cardiacă congestivă și aritmiile cardiace reprezintă cele mai frecvente complicații ale EI, abcesul de inel este o complicație redutabilă, în special în cazul protezelor valvulare.

PREZENTARE DE CAZ: Prezentăm cazul unui pacient în vârstă de 32 ani, fără antecedente cardiovasculare, ce se prezintă pentru sindrom febril prelungit (subfebrilitate de 6 luni), la care asociază dispnee la eforturi medii şi scădere ponderală marcată (13 kg în 3 luni). Clinic, acesta prezenta edeme gambiere şi suflu diastolic în focarul aortei. Ecocardiografia transtoracică a evidențiat insuficiență aortică severă, cu valvă aortică bicuspă, dar şi două imagini de vegetații de mari dimensiuni, mobile, ataşate cuspelor valvei aortice. Diagnosticul de endocardită infecțioasă pe valva aortică a fost confirmat de prezența hemoculturilor pozitive pentru Granulicatella adiacens. Evoluția pacientului a fost inițial favorabilă sub antibioterapie în triplă asociere, cu ameliorarea tabloului clinic și negativarea hemoculturilor. După 4 săptămâni de tratament, acesta reia febra, ce s-a asociat și cu sindrom de hepatocitoliză important şi discretă retenție azotată. Ecocardiografic s-a obiectivat regresia dimensională a vegetațiilor, dar cu prezența unui abces perivalvular aortic. După reevaluarea schemei terapeutice, pacientul a fost direcționat către serviciul de chirurgie cardiovasculară, unde s-a practicat protezare valvulară aortică mecanică, evolutia postoperatorie fiind bună.

CONCLUZII: În concluzie, abcesul perivalvular reprezintă o complicație apărută în evoluția EI, în contextul unui pacient tânăr cu normalizarea inițială a tabloului clinic și paraclinic. Evoluția postoperatorie a fost extrem de bună, inclusiv la distanță de intervenția chirurgicală.

ANTICOAGULAREA-ÎNTRE BENEFICIU ȘI RISC

Maria-Angela Moloce[1], Viviana Onofrei[1,2], Cosmin Popescu[1], Iulian Matei[1]

[1] Spitalul Clinic Județean de Urgențe "Sf.Spiridon" Iași
[2] Universitatea de Medicină și Farmacie "Grigore T.Popa" Iași

INTRODUCERE: Pacientii coronarieni ce asociază fibrilatie atrială post intervenție de revascularizare miocardică interventională necesită o durată variabilă de triplă terapie antitrombotică, având în vedere balanța dintre riscul ischemic si cel hemoragic. Asocierea neoplaziei digestive la acești pacienti crește riscul de sângerare și reprezintă o reală provocare terapeutică.

MATERIAL ȘI METODE: Vă prezentăm cazul unui pacient de 83 ani, hipertensiv, cunoscut cu stenoza aortică moderată, necompliant terapeutic, adresat pentru durere toracica anterioară, manifestare a unui sindrom coronarian acut, confirmat electrocardiografic, ecocardiografic si enzimatic.

REZULTATE: Explorarea coronarografica a evidentiat leziuni tricoronariene, motiv pentru care s–a realizat revascularizare interventională multistenting pe artera descendenta anterioara si artera coronara dreapta. Periprocedural pacientul dezvoltă episoade de fibrilatie atrială paroxistică, confirmate si la monitorizarea holter ecg, cu multiple pauze ce au impus cardiostimulare electrica permanenta. Evoluția a fost ulterior favorabila, fiind externat cu tripla terapie antitrombotica alături de medicatia specifica episodului ischemic acut. Evaluarea la o luna a obiectivat un pacient dispneic, cu o anemie marcată, iar bilantul etiologic a sindromului anemic a pus in evidenta un proces neoplazic la nivelul cecului, ce a fost tratat chirugical prin atenta ajustare a medicatiei antitrombotice in contextul riscului ischemic crescut.

DISCUȚII: Particularitatea cazului consta în demascarea neoplaziei digestive în context de tratament antitrombotic și necesitatea aprecierii permanente și a corectarii balantei dintre riscul ischemic vs riscul hemoragic, ce a impus adaptarea terapiei anticoagulante dincolo de recomandarile existente în ghiduri, tinta fiind siguranta pacientului.

ARTERITA TAKAYASU - LUPTA PE MAI MULTE FRONTURI

Iuliana Amariei [1], Theodor Iulian Matei [1], Antoniu Octavian Petris [1], Angela Moloce [1], Ilinca Chiriac [1], Silvia Lupei [1]

[1] Spitalul Clinic Judetean de Urgente "Sfantul Spiridon" Iasi

INTRODUCERE: Arterita Takayasu este o formă rară de vasculită sistemică definită prin inflamația granulomatoasă a aortei și a ramurilor ei principale ce generează stenoze, ocluzii și, eventual, deformări anevrismale ale acestora. Afectează în principal femeile tinere (sub 50 ani), asiatice. Tabloul clinic variază în funcție de arterele implicate. Tratamentul se bazează pe glucocorticoizi sistemici și alte imunosupresoare, iar în cazurile complicate cu stenoze sau ocluzii arteriale se poate opta pentru tehnici intervenționale sau chirurgicale, ale caror beneficii variază de la pacient la pacient datorită riscului ridicat de restenozare.

METODE: Pacientă în vârstă de 24 ani, diagnosticată în urma cu un an cu arterita Takayasu tipul V, cu stenoze arteriale multiple (arterele renale, trunchiul celiac, artera subclaviculara stangă, artera carotidă comună stângă), cu hipertensiune arterială renovasculară, cu repetate prezentări pentru fenomene de decompensare cardiacă și valori tensionale oscilante, se internează în Clinica de Cardiologie în vederea tentativei de angioplastie a unora dintre leziunile stenozante.

Clinic se obiectivează diferențe tensionale între brațe, sufluri pe artera sublaviculară stângă, aorta abdominala și arterele renale, iar artera radială stângă slab pulsatilă. Biologic, parametrii sindromului de inflamație sugerează activitatea minimă a bolii, ceea ce permite efectuarea angiografiei. Se consideră cu potențial de tratament intervențional stenoza de 90% de la nivelul arterei axilare-artera brahiala unde se efectuează angioplastie percutană transluminală (PTA) cu balon. Angiografia arterelor renale a obiectivat leziuni importante bilaterale, însă cu posibilitatea de PTA cu stent activ farmacologic doar la nivelul arterei renale drepte.

REZULTATE: Postprocedural, evoluția pacientei a fost favorabilă cu dispariția diferențelor tensionale, respectiv controlul retenției azotate, permițând up-titrarea tratamentului antihipertensiv și introducerea inhibitorului enzimei de conversie a angiotensinei.

CONCLUZII: Chiar dacă prognosticul bolii se ameliorează datorită dezvoltării alternativelor terapeutice, în cazul de față evoluția bolii este trenantă, cu reapariția simptomatologiei la mai putin de 6 luni, ce sugerează posibile restenozări.

BOALA MITRALĂ POSTREUMATISMALĂ - O PROVOCARE DE ACTUALITATE

Ioan-Teodor Drăgoi [1], Diana Popescu [2,3], Ioana Brătoiu [1,3], Vlad-Ionuţ Onofrei [1], Damiana Costin[1], Vadim Roşca [4], Elena Rezuş [1,3], Ciprian Rezuş [2,3]

[1] Spitalul Clinic de Recuperare, Clinica I Reumatologie, Iași
[2] Spitalul Clinic de Urgenţe "Sfântul Spiridon", Iaşi, Clinica de Medicina Internă III
[3] Universitatea de Medicină și Farmacie "Grigore T. Popa", Iași
[4] Spitalul Clinic de Urgenţe "Sfântul Spiridon", Iaşi, Clinica de Gastroenterologie I

INTRODUCERE: Boala mitrală (BM) este o patologie frecvent întâlnită în practica clinică, deşi incidența reumatismului articular acut (RAA) este în scădere atât în țările din vestul Europei, cât și în România. Cardita post RAA determină sechele importante, valva mitrală fiind cel mai des implicată. Astfel, BM postreumatismală reprezintă încă o problemă de actualitate în practica medicală cotidiană din România.

MATERIALE ȘI METODE: Prezentăm cazul unui pacient în vârstă de 61 ani, cu importante antecedente personale patologice în sfera cardiovasculară, care se internează Clinica de Medicina Internă I din cadrul Spitalului Clinic de Urgențe „Sf. Spiridon", Iaşi, cu simptomatologie reprezentată de fatigabilitate şi dispnee apărută la eforturi mici. Menționăm prezența faringitei cu streptococ beta-hemolitic grup A în antecedentele personale patologice ale pacientului. Rezultate: Manifestările clinice, explorările biologice și imagistice, susțin diagnosticul de BM postreumatismală cu predominanța stenozei. Coroborarea datelor obținute, cât şi evoluția clinică a pacientului, au susținut recomandarea fermă a intervenției chirurgicale la nivelul valvei mitrale.

CONCLUZII: Deşi într-o evidentă scădere a incidenței, BM reumatismală rămâne o provocare în țările slab dezvoltate şi în cele aflate în curs de dezvoltare, atât din punct de vedere diagnostic, cât şi al conduitei terapeutice. Ca urmare, evaluarea corectă si complexă a pacienților cu BM reumatismală reprezintă un deziderat ce trebuie luat în considerare, mai ales în cazul în care datele clinico-paraclinice, imagistice, cât şi antecedentele personale patologice ale pacientului sugerează o posibilă implicare reumatismală.

CARACTERUL NEFAST, IMPREVIZIBIL AL NEOPLASMULUI BRONHOPULMONAR PRIN COMPLICAȚII TROMBOTICE – CAZ CLINIC

Evelina Maria Gosav [1,4], Diana-Elena Iov [2,4], Diana-Elena Olaru [2,4], Mădălina-Ioana Anton [3,4], Daniela Maria Tănase [1,4], Ciprian Rezuș [1,4]

[1] Clinica de Medicină Internă III, Spitalul Clinic Județean de Urgențe "Sfântul Spiridon", Iași, România
[2] Institutul de Gastroenterologie și Hepatologie, Iași, România
[3] Clinica de Reumatologie I, Spitalul Clinic de Recuperare, Iași, România
[4] Universitatea de Medicină și Farmacie „Grigore T. Popa", Iași, România

INTRODUCERE: Neoplasmul bronhopulmonar (NBP) rămâne una dintre principalele cauze de mortalitate, cu o incidență în continuă creștere, mai frecventă la sexul masculin și la fumătorii cronici. Sunt raportate în anul 2020 peste 2 milioane de cazuri noi și aproximativ 1,8 milioane de decese. Boala poate avea debut insidios, pacientul devenind simptomatic chiar în stadiul IV, prezentând semne și simptome de afectarea locală, invazie metastatică sau sindroame paraneoplazice. Secundar unui status de hipercoagulabilitate, pacienții au un risc de ~3% de a dezvolta în primii 2 ani trombembolism venos, (tromboza venoasă profundă sau edem pulmonar acut), și un risc de 5 ori mai scăzut de trombembolism arterial. Deși metodele de diagnostic și tratament au evoluat foarte mult de la primele cazuri descrise in literatură, rata de supraviețuire la 5 ani rămâne scăzută, fără modificări majore în ultimii ani.

METODE: Vom prezenta cazul unui pacient, de sex masculin, în vârstă de 63 ani, fost fumător cronic, care s-a internat pentru o simptomatologie polimorfă exprimată prin tuse cu expectorație muco-purulentă, dispnee la eforturi mici, fatigabilitate, scădere ponderală, cu debut cu două luni anterior prezentării și cu accentuare progresivă a acesteia. Investigațiile clinico-paraclinice efectuate de la internare au ridicat suspiciunea unui NBP.

REZULTATE: Pe parcursul spitalizarii, s-au efectuat multiple explorări imagistice și teste biologice, care au confirmat prezența unui cancer bronhopulmonar, stadiul IV. Evolutia pacientului a fost grevată de multiple complicații trombotice, atât la nivelul membrului inferior drept, cât și la nivel pulmonar și cerebral.

CONCLUZII: Particularitatea cazului constă în decelarea unei afecțiuni neoplazice pulmonare severe, derularea rapidă a complicațiilor paraneoplazice și cascada de accidente trombotice survenite într-un interval scurt de timp. Abordarea terapeutică în aceste cazuri este complexă și interdisciplinară, procedurile intervenționale și terapia anticoagulantă necesară trebui să țină cont de comorbiditățile și de riscul de sângerare ale pacientului.

CARDIOMIOPATIA TAKOTSUBO - CÂND STRESUL AFECTEAZĂ INIMA

Andreea-Georgiana Mogîldea [1], Georgiana Popârlan [1], Antoniu Petris [1,2]

[1] Spitalul Clinic Judetean de Urgenta Sf Spiridon Iasi

[2] Universitatea de Medicina si Farmacie Gr. T. Popa Iasi

Principala cauză de deces în țările dezvoltate este reprezentată de bolile cardiovasculare. Cardiomiopatia Takotsubo (denumită și sindromul inimii frânte, cardiomiopatia indusă de stres sau sindromul de balonizare apicală) este o afecțiune caracterizată prin disfuncție sistolică acută, tranzitorie a unei porțiunii a VS, ce mimează un infarct miocardic acut, angiografic excluzându-se boala coronariană obstructivă sau ruptura unei plăci de aterom.

Statisticile arată că aproximativ 3% dintre prezentările în serviciul de urgență pentru sindrom coronarian acut, de fapt erau responsabile de această afecțiune, iar la 60-80% dintre pacienți factorul declanșator fiind un stres major. Stresorii pot fi de natură emoțională sau fizică, dar există și 'Happy heart syndrome' când boala apare după un eveniment fericit.

Vă prezentăm cazul unei paciente vârstnice, cu multipli factori de risc cardiovasculari, ce se prezintă în serviciul de urgențe pentru dureri toracice anterioare cu caracter anginos, ce nu cedează în repaus sau la administrarea de nitroglicerină, însoțite de dispnee de repaus și fatigabilitate, simptomatologie debutând după ce pacienta a participat la o înmormântare.

Electrocardiograma și ecocardiografia transtoracică au prezentat modificări sugestive pentru sindrom coronarian acut. De asemenea, valorile enzimelor de citoliză miocardică au crescut în dinamică motiv pentru care s-a indicat efectuarea angiografiei în urgență.Anigografic, arterele epicardice erau normale. Coroborând astfel datele obținute în urma anamnezei, a examenului clinic și a investigațiilor paraclinice, am stabilit diagnosticul final de cardiomiopatie Takotsubo.

Pacienții frecvent afectați sunt femeile în perioada postmenopauză (85%), după un stres intens de natură fizică sau emoțională.Tratamentul pentru această cardiomiopatie nu este specific, ci unul suportiv sau al complicațiilor.

În ciuda manifestărilor clinice asemănătoare cu cele din sindromul coronarian acut, rata mortalității cardiomiopatiei Takotsubo este mai mică. Cu toate acestea, a fost raportată și o recurență a acestei afecțiuni, dar și o serie de complicații fatale, uneori cu persistența disfuncției de pompă și instalarea insuficienței cardiace.

CE POATE ASCUNDE DIAGNOSTICUL DE INFECȚIE CU VIRUSUL SARS COV-2 LA PACIENTUL CRITIC, ÎN URGENȚĂ? PREZENTARE DE CAZ

Iuliana Frățilă [1], Andreea Iuliana Bârladeanu [1], Iulia-Cristina Roca [1,2], Diana-Carmen Cimpoeșu [1,2]

[1] Unitatea Primire Urgențe a Spitalului Clinic Județean de Urgență "Sf. Spiridon"

[2] Universitatea de Medicină și Farmacie "Gr. T. Popa", Iași, România

INTRODUCERE: Infecția cu virusul SARS COV-2 a fost declarată pandemie de către Organizația Mondială a Sănătății. S-a dovedit că această patologie reprezintă un status protrombotic, iar pacienții pot dezvoltă tromboembolism pulmonar, în special dacă prezintă comorbidități asociate.

MATERIAL ȘI METODĂ - PREZENTARE DE CAZ

REZULTATE: În data de 24.01.2022, a fost admis în Unitatea Primire Urgențe a Spitalului Clinic Județean de Urgență "Sf. Spiridon" Iași, un bărbat, în vârstă de 81 de ani, preluat de ambulanță de la domiciliu cu SO2=50%. Prima suspiciune clinică, în context pandemic, în fața unui pacient confuz, cu anamneză imposibilă, dispneic, polipneic, cianotic, a fost de insuficiență respiratorie acută, având drept etiologie COVID -19. Infecția cu virusul SARS COV-2 a fost confirmată inițial prin testare antigen rapid, ulterior prin PCR. Managementul inițial al pacientului a constat în monitorizarea și susținerea funcțiilor vitale și tratamentul insuficienței respiratorii acute, pacientul necesitând ventilație noninvazivă, cu evoluție imediat favorabilă, cu îmbunătățirea rapidă a stării clinice și corecția parametrilor respiratori. Examenul fizic a evidențiat și semnele clinice ale unei fracturi de col femural drept. În acest context am ridicat suspiciunea diagnosticului de tromboembolism pulmonar, care s-a confirmat ulterior cu ajutorul investigațiilor imagistice care au constat în ecografie cardiacă și angioCT toracic. În plus, radiografia de bazin a decelat fractura de col femural. Tratament specific COVID-19 și tromboembolismului pulmonar a fost inițiat în Unitatea de Primire Urgențe și ulterior continuat în cursul internării în clinica de cardiologie. Evoluția pacientului pe termen scurt a fost favorabilă, pe termen mediu și lung, acesta necesitând terapie de recuperare atât din punct de vedere cardiopulmonar, cât și locomotor.

CONCLUZII: Identificarea factorilor de risc tromboembolici majori supraadăugați la toți pacienții cu COVID-19 s-a dovedit a fi o necesitate, pentru a putea exclude o urgență majoră, cu risc vital.

CE POATE ASCUNDE TROMBOZA VENOASĂ PROFUNDĂ LA O PACIENTĂ TÂNĂRĂ?

Maria-Ruxandra Cepoi[1], Sabina Ananii [1], Cosmina Ponor [1], Marilena Renata Spiridon [1], Antonia Petriș [1][2]

[1] Spitalul Clinic Județean de Urgențe „Sfântul Spiridon" Iași
[2] Universitatea de Medicină și Farmacie "Grigore T. Popa" Iași

INTRODUCERE: Tromboza venoasă profundă și tromboembolismul pulmonar reprezintă probleme majore de sănătate publică, cu consecințe potențial grave sau chiar fatale. Cazul de față ilustrează importanța efectuării testelor pentru trombofilie la orice pacient fără factori de risc semnificativi pentru evenimente tromboembolice.

METODE: Pacientă tânără (23 de ani), nefumătoare, fără antecedente personale patologice cardiovasculare, diagnosticată cu sindromul ovarelor polichistice, pentru care urmează tratament cronic cu estroprogestative, se internează pentru edem, durere și impotență funcțională la nivelul membrului inferior drept.

REZULTATE: Ecografia Doppler venoasă a membrului inferior drept decelează material hiperecogen la nivelul venei femurale comune drepte (70% din lumenul vasului), asociat cu absența semnalului Doppler la nivelul venei safene mari și venei poplitee. Imagistic, s-a exclus diagnosticul de tromboembolism pulmonar. Profilul pentru trombofilie ereditară a evidențiat 3 mutații importante: deficit de antitrombină III, mutația factorului V Leiden (genotip heterozigot) și mutația genei MTHFR, la nivel A1298C (genotip heterozigot), mutații care conturează un profil de trombofilie ereditară severă.

CONCLUZII: Testarea și stabilirea diagnosticului de trombofilie au o importanță majoră deoarece, până în prezent, nu există studii care să ateste eficacitatea tratamentului cronic cu anticoagulante orale directe, terapia fiind doar cu antivitamine K. Pe parcursul sarcinii, tratamentul cu antivitamine K este contraindicat, în consecință, tratamentul anticoagulant va fi cu heparina cu greutate moleculară mică. Sindromul post-trombotic apare la 2 din 3 pacienti care au avut un episod de tromboză venoasă profundă, în ciuda conduitei terapeutice corecte. La acest caz, trombofilia severă a fost demascată de asocierea consumului de estroprogestative și a sindromului ovarelor polichistice, ambele crescând independent riscul de evenimente tromboembolice.

COMPLICAȚII LA DISTANȚĂ SECUNDARE INFECȚIEI COVID 19 LA UN PACIENT VÂRSTNIC TÂNĂR

Ana-Maria Turcu [1], Roxana Grecu [1], Adina-Carmen Ilie [1,2], Sabinne Taranu [1,2], Ramona Stefaniu [1,2], Ioana Sandu [2], Anca Iuliana Pislaru [1,2], Ioana Dana Alexa[1,2]

[1] Spitalul Clinic „Dr. C. I. Parhon" Iași
[2] Universitatea de Medicină și Farmacie "Gr. T. Popa" Iași

Enzima de conversie a angiotensinei 2 reprezintă o proteină care se află pe suprafața mai multor organe (de exemplu: inima, plămâni, rinichi). În plus, față de nivelurile de expresie, rolurile biologice ale acesteia pot varia între țesuturi precum și starea clinică. S-a dovedit faptul că virusul SARS-CoV se leagă la nivelul proteinei spike de pe suprafața celulară, formând o nouă entitate "corona", în strânsă legătură cu receptorii ACE 2. Numeroase studii sugerează o legătură între COVID-19, boala cardiacă ischemică și diabetul zaharat. O expresie crescută a receptorului ACE 2 la nivel miocardic poate contribui parțial la declanșarea leziunilor la acest nivel, secundare markerilor pro-inflamatorii crescuți și a hipercoagulării. Totodată, s-a demonstat că prin intermediul receptorilor ACE 2, SARS-CoV-2 acționează și la nivel pancreatic ducând la scăderea celulelor beta pancreatice și la creșterea insulino rezistenței. Aceste date au fost confirmate și în cazul unui pacient de sex masculin în vârstă de 61 de ani, din mediul rural, ce se adresează pentru apariția la distanță (după 6 luni) a infecției cu COVID-19, a unei simptomatologii polimorfe: dispnee la efoturi medii, tuse seacă nocturnă, palpitații accentuate la repaus și dureri toracice anterioare, cu durată de câteva minute, fără iradiere. Evaluarea electrocardiografică și Holter EKG identifică modificări de fază terminală dependete de frecvență. Testul de efort la cicloergometru a confirmat prezența sindromului coronarian cronic. În absența virajului enzimatic și sub tratament antianginos a prezentat evoluție favorabilă. Suplimentar, secundar monitorizării repetate a glicemiei a jeun și a profilului glicemic, s-a identificat diabet zaharat tip 2 nou decelat pentru care a necesitat terapie cu ADO. În concluzie, studiile științifice sugerează că există o strânsă legătură între COVID-19 și declanșarea afecțiunilor cardiace și metabolice.

CORELAȚIA DINTRE ENZIMA DE CONVERSIE A ANGIOTENSINEI 2 ȘI SARS-COV-2

Barbu Roxana Mihaela [1], Cristina Maria Gavrilescu [1], Crînguța Paraschiv [1], Stana Bogdan[1], Cojocaru Elena [1], Oprisa Cristina[1]

[1] Universitatea de Medicină și Farmacie „Grigore T. Popa"

INTRODUCERE: Sindromul respirator acut sever coronavirus 2 (SARS-CoV-2) a provocat milioane de infecții și mii de decese în întreaga lume. Organizația Mondială a Sănătății a declarat boala indusă de virus, fiind o pandemie mondială. Prezentarea generală a bolii este foarte variabilă, de la purtători asimptomatici până la forme critice. Disponibilitatea receptorilor enzimei de conversie a angiotensinei 2 (ACE2) poate crește susceptibilitatea și/sau progresia bolii COVID-19. Axa ACE2/ANG-1–7/Mas este contraregulatorul proeminent împotriva fiziopatologiei RAS activate. SARS-CoV-2 folosește receptorul ACE2 pentru intrarea în celula gazdă și replicarea virală. SARS-CoV-2 este transmis prin picături respiratorii sau prin transmisie de aerosoli. ACE2 este un regulator important al sistemului renină-angiotensină (SRA), iar SARS-CoV-2 se propagă pe receptorii gazdă ACE2, ca vehicul pentru invazia celulelor umane. ACE2 se găsește în special în endoteliu, plămâni, inimă, rinichi și intestine, paralel cu detectarea SARS-CoV-2 în mai multe organe găsite în analiza silico.

METODE: Rapoartele au sugerat că pacienții vârstnici cu comorbidități, precum ar fi cei cu diabet, boli cardiovasculare și obezitate, au înregistrat o mortalitate mai mare decât pacienții tineri, fără comorbidități. Totuși, pacienții mai tineri fără alte boli, sunt predispuși la progresie rapidă, boală critică și uneori chiar și deces.

REZULTATE: În această lucrare, revizuim prin prezență, dovezile referitoare la relația ACE2 cu comorbiditățile comune, factorii de risc și terapiile asociate cu susceptibilitatea și severitatea COVID-19. A fost efectuată o căutare electronică în bazele de date LitCovid, PubMed, Google Scholar și Centers for Disease Control and Prevention.

CONCLUZII: Factorii de risc secundari de vârstă, sex și rasă/genetică au avut dovezi limitate până la moderate. Factorii terțiari ai inhibitorilor ECA și blocanților receptorilor angiotensinei II au avut dovezi limitate până la moderate. S-a demonstrat că anumite comorbidități cresc nivelurile ACE2, ceea ce duce la crește severitatea și potențialul de susceptibilitate al COVID-19.

COVID-19 LA UN PACIENT VEGAN- COMPLICAȚII AMENINȚĂTOARE DE VIAȚĂ

Barbuta Eliza [1], Ciumanghel Irina [1,2], Burniche Gabriela [1], Grigorasi Gabriela [1,2], Ciumanghel Adi-Ionut [3], Cimpoesu Diana [1,2]

[1] UPU-SMURD, Spitalul Clinic Județean de Urgență „Sf. Spiridon" Iași

[2] Disciplina Medicină de Urgență, Universitatea de Medicină și Farmacie „Grigore T. Popa" Iași

[3] Departamentul de Anestezie și Terapie Intensivă, Spitalul Clinic Județean de Urgență „Sf. Spiridon" Iași

INTRODUCERE: Anorexia nervoasă este o tulburare psihică caracterizată prin pierdere deliberată în greutate, tulburări de imagine corporală și o tulburare endocrină generalizată. Este asociată cu numeroase complicații cardiovasculare, pulmonare, gastrointestinale, dermatologice, endocrinologice și hematologice. Anorexia nervoasă are una dintre cele mai mari rate de mortalitate din patologia psihiatrică, iar tratamentele sunt adesea ineficiente, cu recidive frecvente.

METODE: O pacientă de 40 de ani care a urmat o dietă strictă raw vegană în ultimii 5 ani, a fost internată la Institutul de Psihiatrie Socola pentru comportament bizar, negativism alimentar și insomnie, fiind diagnosticată cu anorexie nervoasă.

REZULTATE: După 10 zile de la admisie pacienta devine dispneică, acuză dureri toracice, fiind transferată la Unitatea de Primiri Urgențe. La sosirea în UPU pacienta era dispneică, bradilalică, cu astenie fizică marcată, examenul clinic evidențiind un murmur vezicular mult diminuat bilateral, tegumente palide și edeme importante la nivelul membrelor inferioare. Pacienta era tahipneică (FR=20rpm), cu SpO2=80 și SpO2=96% cu două surse de oxigen (fiecare cu 10l/min), hipotensivă (TA= 90/65mmHg), afebrilă. Testul rapid (Ag) și RT-PCR au fost pozitive pentru COVID-19. Gazele sanguine arteriale: SpO2=81% cu pO2=62%. Primul diagnostic a fost de insuficiență respiratorie acută cauzată de infecția cu SARS- CoV2. Cele mai importante modificări au fost: limfopenie, CRP crescut, hipoalbuminemie si hipoproteinemie severă. La examenul CT toracic s-a evidențiat revărsat pleural masiv bilateral și arii în „geam mat". S-a efectuat drenaj toracic și pleurodeză cu talc. Pacienta a fost transferată într-o secție de terapie intensivă cu evoluție favorabilă. Pacienta a fost externată după 3 săptămâni și și-a schimbat treptat obiceiurile alimentare.

CONCLUZII: Acest caz este important deoarece arată faptul că insuficiența respiratorie acută a fost cauzată atât de pneumonia cu SARS- CoV-2 cât și de pleurezia bilaterală masivă (determinată de hipoalbuminemia severă secundară regimului alimentar hipoproteic).

DIABETUL ZAHARAT SECUNDAR CORTIZONIC LA PACIENTUL CU STATUS POST-TRANSPLANT HEPATIC

Claudiu-Alexandru Nicolaiev [1], Georgiana Diana Cazac [1][2], Ana-Maria Popovici [1], Alina Onofriescu [1][2], Elena-Daniela Grigorescu [2], Cristina-Mihaela Lăcătușu[1][2], Bogdan-Mircea Mihai[1][2]

[1] Departamentul Medicale I, Universitatea de Medicină și Farmacie "Grigore T. Popa"-Iași

[2] Clinica Recuperare Cardiovasculară, Spitalul Clinic de Recuperare, Iași

INTRODUCERE: Principalele forme de diabet zaharat sunt tipul 1 și tipul 2; pe lângă acestea, există însă și alte tipuri de diabet zaharat, cu implicații clinice și terapeutice diferite.

MATERIAL ȘI METODĂ: Prezentăm cazul unei paciente de 46 de ani, în tratament cronic glucocorticoid (Metilprednisolon 32 mg/zi), internată în perioada 30.08-07.09.2021 în Clinica de Diabet, Nutriție și Boli Metabolice pentru valori glicemice crescute la automonitorizare (250-500 mg/dl). Pacienta a fost diagnosticată cu boala Wilson în anul 2007, a beneficiat de transplant hepatic în anul 2008, pentru care urmează tratament imunosupresor cu Tacrolimus. Secundar acestuia, în anul 2017 dezvoltă trombocitopenie; se inițiază tratament glucocorticoid, cu ajustarea dozei de Metilprednisolon în funcție de numărul trombocitelor. Corticosteroizii pot determina creșterea glicemiei atât la pacientul diabetic, cât și la cel non-diabetic, prin creșterea insulinorezistenței și prin alterarea funcției beta-celulare.

Concomitent cu inițierea corticoterapiei, se decelează valori glicemice persistent crescute și se stabilește diagnosticul de diabet zaharat secundar cortizonic, cu instituirea insulinoterapiei subcutanate în regim bazal-bolus. Ulterior, profilul hematologic a permis sistarea corticoterapiei, iar valorile glicemice au permis întreruperea insulinoterapiei, controlul diabetului prin dietă fiind satisfăcător (HbA1c=6,2%). Reapariția trombocitopeniei a impus reluarea corticoterapiei și, implicit, a insulinoterapiei în regim bazal-bolus.

REZULTATE: În clinica noastră s-a decelat hiperglicemie à jeun (278 mg/dl), HbA1c=9,51% și peptid C=2,38 ng/ml. Menținerea unei doze mari de glucocorticoid (Metilprednisolon 32 mg/zi) a impus intensificarea insulinoterapiei, pentru obținerea unui profil glicemic satisfăcător fiind necesară creșterea cu 70% a dozei totale de insulină și asocierea terapiei cu biguanid.

DISCUȚII ȘI CONCLUZII: Controlul profilului glicemic în diabetul zaharat secundar cortizonic se află în strânsă relație cu doza de glucocorticoid, iar o bună educație a pacientului privind ajustarea dozelor de insulină reprezintă o condiție necesară pentru atingerea obiectivelor terapeutice și prevenirea apariției complicațiilor cronice ale diabetului zaharat.

Cuvinte-cheie: diabet zaharat, trombocitopenie, corticoterapie.

ECOENDOSCOPIE SI ERCP LA UN PACIENT CU INFECȚIE SARS COV-2 ȘI ICTER OBSTRUCTIV

Stefan Chiriac [1,2], Sfarti Catalin [1,2], Gheorghe Balan [1,2], Tudor Cuciureanu [1,2], Silvia Chiriac [3], Anca Trifan [1,2]

[1] Universitatea de Medicină şi Farmacie "Grigore T. Popa", Iași

[2] Spitalul Clinic Județean de Urgență "Sf. Spiridon" Iași, Institutul de Gastroenterologie și Hepatologie

[3] Spitalul Clinic de Recuperare Iași, Secția Clinică Recuperare Medicală Cardiovasculară

INTRODUCERE: Pacienții cu infecție SARS CoV-2 care necesită ecoendoscopie și ERCP prezintă multiple dificultăți de abordare. Atât riscul de dezvoltare a complicațiilor respiratorii în contextul anesteziei generale[1] cât și riscul pentru personalul medical reprezintă motive de amânare a procedurilor[2]. Tratamentul endoscopic trebuie totuși realizat în condiții de urgență, atunci când beneficiile sunt superioare riscurilor.

PREZENTAREA CAZULUI: Prezentăm cazul unei paciente în vârstă de 70 ani care se prezintă în regim de urgență pentru febră (39º C), frisoane și durere în hipocondrul drept debutate cu trei zile anterior prezentării, asociind scădere ponderală și icter cu debut de o lună. Analizele de laborator indică sindrom de colestază, cu bilirubina totală de 14 mg/dL și sindrom inflamator. Investigațiile imagistice (ecografie abdominală și RMN abdominal) obiectivează o formațiune expansivă pancreatică cu diametrul 32 mm suspectă pentru malignitate precum și multipli noduli hepatici. Cazul este discutat cu medicul chirurg și oncolog, fiind stabilită indicația de ecoendoscopie cu biopsie pentru confirmarea diagnosticului dar și de ERCP în vederea plasării unui stent biliar pentru tratamentul endoscopic al angiocolitei acute. Se realizează ecoendoscopie sub anestezie generală care identifică formațiunea pancreatică ce prezintă caracter compresiv asupra coledocului. Se practică biopsie cu ac fin transgastrică ghidată ecoendoscopic ulterior ERCP cu plasarea unui stent biliar metalic autoexpandabil. Postprocedural evoluția este favorabilă, fără complicații, cu remiterea icterului și ameliorarea stării generale, fără necesar de oxigenoterapie. Rezultatul anatomopatologic indică adenocarcinom pancreatic iar pacienta este direcționată către clinica de oncologie pentru chimioterapie.

CONCLUZII: infecția cu SARS CoV-2 nu reprezintă o contraindicație pentru tratamentul endoscopic atât timp cât patologia asociată a pacientului reprezintă o urgență iar măsurile de prevenție a transmiterii infecției virale sunt eficient implementate. Ecoendsocopia cu puncție biopsie cu ac fin urmată de ERCP cu stentare coledociană în cadrul aceleiași anestezii reprezintă cea mai adecvată abordare în cazul contraindicației tratamentului curativ chirurgical.

EDUCAȚIA TERAPEUTICĂ – ELEMENT ESENȚIAL ÎN MANAGEMENTUL PERSOANELOR CU DIABET ZAHARAT CARE UTILIZEAZĂ TEHNOLOGII AVANSATE

Popovici Ana Maria [1], Georgiana Diana Cazac [1], Claudiu-Alexandru Nicolaev [1], Alina Onofriescu [1,2], Elena-Daniela Grigorescu [2,3], Cristina-Mihaela Lăcătușu [1,2], Bogdan-Mircea Mihai [1,2]

[1] Spitalul Clinic Județean de Urgențe „Sf. Spiridon" Iași, Centrul Clinic de Diabet, Nutriţie şi Boli Metabolice

[2] Universitatea de Medicină şi Farmacie "Gr. T. Popa", Iaşi, România

[3] Centrul Medical „Sf. Nicolae" Iași

INTRODUCERE: Tehnologia utilizată în managementul diabetului zaharat cuprinde dispozitive, programe și sisteme care vin în sprijinul pacienților pentru o mai bună îngrijire. Simpla utilizare a dispozitivelor nu este suficientă; doar implicarea activă a utilizatorului în autoîngrijire și dezvoltarea abilităților tehnice și intelectuale poate îmbunătăți controlul bolii.

MATERIAL ȘI METODĂ: Prezentăm cazul unei paciente în vârstă de 18 ani, diagnosticată cu diabet zaharat tip 1 din anul 2007 și boală celiacă din 2017, în tratament cu insulinoterapie prin infuzie subcutanată continuă prin pompă de insulină din martie 2019, care a renunțat la sistemul de monitorizare continuă a glucozei în septembrie 2021. Este adusă în UPU „Sf. Spiridon" pentru stare generală influențată și dureri abdominale în ultimele două zile, timp în care declară că nu și-a întrerupt insulinoterapia. Clinic se constată tegumente și mucoase deshidratate, halenă acetonemică, abdomen dureros în epigastru și hipocondrul drept. Bilanțul biologic relevă hiperglicemie cu un control glicemic de durată precar (HbA1c=11,5%), decompensare cetoacidozică severă, retenție azotată și leucocitoză. Datele clinico-biologice se coroborează cu o imagine sugestivă la ecografia abdominală, indicând coexistența unei colecistite acute alitiazice. Se efectuează reechilibrare metabolică, se administrează antibioterapie și simptomatice, cu evoluție favorabilă. La reluarea anamnezei se constată abateri dietetice importante și nerespectarea recomandărilor de automonitorizare glicemică.

REZULTATE: După rezolvarea patologiei acute, problema centrală rămâne aderența redusă a pacientei la tratament. Au fost reluate noțiunile referitoare la optimizarea stilului de viață și s-a recomandat consiliere psihologică în vederea creșterii complianței terapeutice.

CONCLUZII: Optimizarea stilului de viață și educația pacientului sunt esențiale în controlul oricărei afecțiuni cronice. Inclusiv în cazul pacienților diabetici care utilizează tehnologii moderne, educația terapeutică rămâne un pilon central al managementului medical. Simpla utilizare a pompei de insulină de către pacienți neimplicați în autoîngrijire nu aduce beneficii.

ENDOCARDITA INFECȚIOASĂ LA PACIENTUL ONCOLOGIC – ABORDARE: SCOP PALIATIV SAU VIZĂ CURATIVĂ

Diana-Gabriela Constantinescu [1], Iordache Roxana-Monalisa [1], Calina Anda Sandu [2,3], Ramona Stefăniu [1,2], Adina Carmen Ilie [1,2], Ioana Dana Alexa [1,2], Ioana Alexandra Sandu [1,2]

[1] Spitalul Clinic Dr. CI Parhon Iasi

[2] Universitatea de Medicină şi Farmacie "Gr. T. Popa", Iaşi, România

[3] Spitalul de urgente Sfantul Spiridon

Endocardita infectioasa(EI) este o boala severa, cu o rata crescuta de morbiditate si mortalitate, deseori asociata pacientilor cu neoplasm diagnosticat anterior sau intalnita ca marker ce indica o neoplazie nediagnosticata. Pacientii oncologici prezinta risc crescut de endocardita infectioasa din cauza imunitatii reduse si a manevrelor invazive, iar optiunile terapeutice pot fi limitate din cauza fragilitatii si a riscului de mortalitate mai mare. Obiectivul nostru este, prezentarea cazului clinic al unui pacient de sex masculin, in varsta de 68 de ani, din mediul rural, cunoscut cu afectare cardiovasculara și neurologica recent diagnosticat cu neoplasm gastric hemoragic stadiul IV cu metastaze hepatice si ganglionare si ulterior cu endocardita infectioasa cu Bacillus spp. Stadiul terminal al bolii recomanda pacientului abordarea paliativa, dar avand in vedere sepsisul cu punct de plecare cardiac, s-a initiat antibioterapia cu viza curativa conform protocolului, evolutia fiind trenanta, cu afectarea functiei renala, fapt ce a necesitat ajustarea repetata a schemei terapeutice. În ciuda evolutiei favorabile a procesului infectios, starea generala a pacientului a fost grevata de patologia neoplazică. S-a externat la domiciliu cu indicatie de ingrijiri paliative, iar la doua saptamani dupa externare s-a finalizat cu exitus.

Cursul EI este devastator din cauza complicațiilor sale, si fără un tratament adecvat, EI este letală pe termen scurt, în timp ce cancerul afectează mai ales supraviețuirea pe termen mediu. Prin urmare, întrebarea adresată acestor pacienți ar trebui reformulată astfel: „Este util să se efectueze o procedură cardiovasculară urgentă sau la un pacient cu EI și cu o altă afecțiune, cum ar fi statusul malign cu indicatii de paliatie este tratamentul conservator?". Influența reciprocă și negativă a cancerului și a EI asupra managementului ambelor afecțiuni este ușor de imaginat; insă aduce abordarea curativă un beneficiu real in cazul unui astfel de pacient, ii putem oferi o buna calitate a vieții?

HIPERPOTASEMIA LA PACIENTUL VÂRSTNIC – O ABORDARE MULTICAUZALĂ

Vlad-Andrei Ștefaniu [1], Dan Spulber [1], Adina-Carmen Ilie [1,2], Anca Iuliana Pislaru [1,2], Ramona Stefaniu [1,2], Ioana Sandu [2], Ioana-Dana Alexa [1,2]

[1] Spitalul Clinic „Dr. C. I. Parhon" Iași
[2] Universitatea de Medicină și Farmacie "Gr. T. Popa" Iași

Hiperkaliemia este un dezechilibru ionic important, care poate reprezenta risc vital, mai ales la pacientul vârstnic. Cauzele pot fi diverse: aport alimentar bogat in sare și fructe, insuficiență renală sau boală cronică de rinichi, medicație care interferă cu hemodinamica renală (IECA, sartan, diuretic), deficitul de insulină apărut în diabetul zaharat tip 2.

Vă aducem în atenție cazul unui pacient în vârstă de 72 de ani în evidența clinicii cu patologie polimorfă: cardiovasculară, metabolică, nefrologică și oncologică. In urma controlului periodic prin ambulatoriu este decela cu hiperkaliemie importantă (K=6,7 mmol/L) fără expresie ECG. Am identificat multiple cauze, precum: necomplianța la regimul dietetic, iatrogenie (pacientul prezintă în schema de tratament sartan, gliclazidă, lovastatină), acutizarea bolii cronice de rinichi, scăderea secreției de insulină asociată diabetului zaharat tip 2, sindromul de liză tumorală pe fondul unei formațiuni tumorale fronto-temporale drepte. Prezenta concomitenta a numeroase cauze a impus abordarea complexa, multiplan, obtinand o evolutie favorabila. Normalizarea ionogramei fiind obtinuta dupa controlul tututor factorilor, inclusiv rezectia formatiunii tumorale. În concluzie, hiperpotasemia poate dispune de o multitudine de cauze, fiind agravată la pacientul vârstnic, fragil, cu multiple comorbidități. Datorita fragilitatii si homeostenozei a fost necesara abordarea complexa si controlul tuturor cauzelor posibile, chiar a celor cu impact minim.

ISCHEMIA MIOCARDICĂ LA PACIENTUL NEOPLAZIC - PROVOCĂRI ÎN CONTEXT PANDEMIC

Adelina Parlapan [2], Diana Macsim [3], George Tilă [2], Mihaela Dănuţa Stîncescu [3], Laura Mitrofan [2], Ana-Roxana Gânceanu-Rusu [1,2], Nicoleta Dima [1,2], Ciprian Rezuș [1,2]

[1] Universitatea de Medicină şi Farmacie "Gr. T. Popa", Iaşi, România
[2] Spitalul Clinic Județean de Urgență „Sf. Spiridon", Clinica III Medicală, Iaşi, România
[3] Spitalul Clinic de Recuperare Iași

INTRODUCERE: Infarctul miocardic acut cu supradenivelare de segment ST este cauzat de obstrucția unei artere coronare în aproximativ 90% din cazuri. La pacienții cu neoplazie activă, mecanismele de producere a unui sindrom coronarian acut (SCA) pot fi diferite și mai complexe comparativ cu populația generală, iar prognosticul este frecvent nefast.

METODE: Pacientă în vârstă de 45 de ani, diagnosticată cu neoplasm de col uterin de aproximativ 8 luni, pentru care a urmat inițial radioterapie adjuvantă apoi chirurgie radicală, este internată în Clinica Neurochirurgicală pentru sindrom de compresie de plex brahial drept. Pe parcursul internării dezvoltă durere toracică anterioară însoțită de modificări ECG și viraj enzimatic, fiind transferată în clinica de medicină internă. Manifestările clinico-biologice se remit sub tratament conservator. Computerul tomograf de torace obiectivează adenopatii mediastinale multiple, în fereastra aorto-pulmonară și în loja Barety ce ridică suspiciunea de SCA prin compresie coronariană.

REZULTATE: După o ameliorare temporară sub tratament conservator, pacienta se deteriorează brusc, cu instituirea sindromului de insuficiență multiplă de organ, fiind transferată în secția ATI. Ulterior, pacienta se externează la cerere, în stare generală gravă.

CONCLUZIE: Pacientă tânără, fără factori de risc cardiovasculari, cu neoplazie activă, și adenopatii multiple mediastinale, instalează SCA probabil prin compresie coronariană. Starea generală gravă și speranța de viață scăzută datorită patologiei oncologice, determină o abordare conservatoare. Pacienții oncologici cu SCA necesită un management personalizat, multidisciplinar, având în vedere atât mecanismele particulare de producere a SCA la acești pacienți cât și prognosticul infaust.

MANAGEMENTUL FIBRILAȚIEI ATRIALE APĂRUTĂ ÎN PERIOADA POST-COVID LA VÂRSTNIC

Maria-Magdalena Leon-Constantin [1], Andra Oancea [1]

[1] Spitalul Clinic de Recuperare Iași

Fibrilația atrială (FiA) este una dintre cele mai frecvente aritmii întâlnite în practica medicală curentă, a cărei incidență și prevalență crește o dată cu înaintarea în vârstă. Prezența FiA se asociază cu o reducere a supraviețuirii, în special la vârstnici prin tulburări hemodinamice importante și apariția evenimentelor tromboembolice. Infecția cu noul coronavirus a cauzat până în prezent (februarie 2022) 379,683,340 de infectări, soldându-se cu aproximativ 5,700,000 de decese. Studiile recente au arătat faptul că pneumonia COVID-19 nu afectează doar sistemul respirator ci se asociază cu un impact semnificativ asupra aparatului cardiovascular cauzând insuficiență cardiacă, aritmii și infarct miocardic. Prevalența FiA este mai mare în rândul pacienților diagnosticați cu COVID-19 comparativ cu populația generală și se asociază cu un risc de mortalitate de 4 ori mai mare.

Literatura de specialitate descrie câteva mecanisme ce stau la baza relației dintre FiA și pneumonia cu COVID-19 precum „furtuna citokinică", inflamația și stresul oxidativ. Vârsta înaintată alături de prezența aritmiilor în antecedente sunt considerați factori de risc semnificativi pentru dezvoltarea FiA în rândul pacienților vârstnici diagnosticați cu COVID-19. Managementul FiA la pacienții vârstnici necesită o abordare individualizată, fiind dependentă de comorbiditățile asociate. Tratamentul farmacologic include medicație antiaritmică pentru controlul ritmului și a frecvenței cardiace precum și administrarea unui anticoagulant pentru a reduce riscul de accidente vasculare cerebrale. Astfel, pacienții vârstnici predispuși infecției cu SARS-CoV-2 necesită un screening atent pentru a preveni apariția tulburărilor de ritm precum FiA, iar în cazul apariției acesteia este necesară administrarea medicației anticoagulante cât mai precoce pentru a reduce mortalitatea.

OBEZITATEA CA FACTOR DE RISC CARDIOVASCULAR

Mitu Florin [1,2]

[1] Universitatea de Medicină şi Farmacie "Grigore T Popa" Iaşi

[2] Spital Clinic de Recuperare Iași, Clinica Recuperare Medicală Cardiovasculară

Obezitatea afectează în prezent la nivel mondial peste 2 miliarde de persoane adulte (de peste 18 ani), fiind în relație cu sedentarismul și alimentația calorigenă nesanogenă. Relația dintre obezitate și riscul cardiovascular este inflențată nu numai de indicele de masă corporală (IMC) dar îndeosebi de creșterea circumferinței abdominale (CA). Obezitatea de tip abdominal se asociază frecvent cu modificări glucidice (insulinorezistență), lipidice (de tip aterogen), inflamatorii (creșterea proteinei C reactive înalt specifice), creșterea tensiunii arteriale și apariția sindromului metabolic. Date recente consideră nivele prag diferite ale CA pe fiecare categorie de IMC asociate puternic cu creșterea riscului cardiovascular. Astfel la persoanele cu IMC valorile prag ale CA sunt sub 80 cm la femei și sub 90 cm la bărbați. La persoanele supraponderale (IMC între 25-29,9), valorile prag ale CA sunt 90 cm la femei și sub 100 cm la bărbați. La adultii cu obezitate de gr. I (IMC 30-34,9) riscul cardiovascular crește la valori peste 105 cm la femei și 110 cm la bărbați, iar la obezitatea de gr. II și III (IMC peste 35) riscul cardiovascular crește la valori ale CA de peste 115 cm la femei și peste 125 cm la bărbați. De asemenea, actual, alături de CA, este important de evaluat nivelul trigliceridelor din plasmă, a căror creștere sugerează prezența adipozității viscerale excesive, asociație care este definită "hipetriglyceridemic waist".

Corina Dima-Cozma [1]

[1] Departamentul Medicale I, Universitatea de Medicină și Farmacie "Grigore T. Popa"-Iași

[2] Universitatea de Medicina și Farmacie „Grigore T. Popa" Iași

INTRODUCERE: Cefaleea și algiile craniene la sexul feminin reprezintă o importanta problemă de sănătate publică și reproductivă. Perioadele de sarcină și post-partum complică demersul diagnostic, diferențierea corectă dintre o cefalee primară și una secundară fiind esențială. De asemenea, aceste 2 circumstanțe particulare, limitează explorările imagistice și arsenalul terapeutic, conduita medicală devenind o adevărată provocare.

METODE: Vom trece în revistă, ilustrând prin cazuri clinice, principalele etiologii ale unei cefalee secundare în perioadele de sarcină și post-partum, de la tromboza venoasă cerebrală la disecția carotidiană și sindromul de vasoconstricție cerebrală reversibilă. De asemenea, vom aborda și particularitățile cefaleelor primare în sarcină și post-partum, precum și conduita terapeutică adecvată celor 2 situații.

CONCLUZII: Diagnosticul și tratamentul cefaleelor, fie ele primare sau secundare, la sexul feminin și mai ales în timpul sarcinii și post-partum, presupun o bună recunoaștere a factorilor de risc și a numeroaselor diagnostice diferențiale, o conduită terapeutică întârziată putând pune în pericol viața mamei și a fătului.

OBEZITATEA ŞI SINDROMUL DE APNEE ÎN SOMN

Roca Mihai [1, 2]

[1] Universitatea de Medicină şi Farmacie "Grigore T Popa" Iaşi
[2] Spitalul Clinic de Recuperare Iaşi

Sindromul de apnee obstructivă în somn (SAOS) determină afectare multiorganică şi multisistemică, având implicații, în mod particular importante din puct de vedere al creşterii riscului cardiovascular, alături de factorii de risc clasici. Astfel SAOS este asociat frecevent cu componentele sindromului cardiometabolic, cea mai importantă asociere fiind cu obezitatea de tip android. Prevalența SAOS la pacienții cu obezitate moderată-severă este aproximativ dublă față de subiecții normoponderali. Scăderea ponderală a pacienților cu obezitate şi apnee în somn determină reduceri semnificative ale incidenței şi severității SAOS. Interrelația patogenică dintre obezitate şi SAOS este complexă şi pare să aibă un caracter reciproc. Obezitatea determină creşterea acumulărilor de țesut adipos perifaringian şi scăderea capacității reziduale funcționale pulmonare, cu scăderea forțelor de tracțiune traheală asupra căilor aerieene superioare, rezultând tendința la colaps a acestora. Citokinele inflamatorii produse de țesutul adipos, la subiecții cu obezitate, ar putea determina efecte de alterare a controlului neuromuscular la nivelul căilor aeriene superioare, iar creşterea stresului oxidativ are efecte de alterare a contractilității musculaturii scheletice a căilor aeriene superioare. Acumularea țesutului adipos implică o modificare a secreției de adipokine şi factori umorali care pot influența permeabilitatea căilor aeriene superioare în timpul somnului. Dereglarea secreției de leptina şi adiponectina poate creşte susceptibilitatea pentru SAOS, prin efecte de creştere a depozitelor adipoase centrale. La rândul său, SAOS determină hipoxie intermitentă şi fragmentarea somnului, activarea sistemului nervos simpatic, activarea axului hipotalamo-hipofizo-suprarenalian, inflamație sistemică şi stres oxidativ. Fragmentarea somnului determină şi efecte de creştere a rezistenței la insulină, cu posibile consecințe nefavorabile asupra realizării scăderii ponderale. La pacienții cu obezitate şi SAOS, severitatea fenomenelor de apnee se corelează cu rezistența la insulină. Screening-ul pentru SAOS şi tratamentul specific al acestei patologii reprezintă o recomandare esențială la pacienții cu obezitate. Totodată, controlul SAOS nu poate fi conceput fără o scădere ponderală eficientă.

Dan Stefan Teodorescu, Oana Raducu, Adriana Cringanu, Ciprian Rezuș

SCOPUL LUCRĂRII: Ateroscleroza are evolutie progresiva fiind considerata elementul patogenic principal in aproximativ 50% din decesele de orice cauza. Exista numerosi factori de risc ai aterosclerozei, unii modificabili, iar altii nemodificabili. Dintre factorii de risc cei mai importanti amintim despre boala cronica de rinichi cu necesar de dializa ce determina o accelerare importanta procesului de ateroscleroza, proces fiziopatologic cunoscut de mai bine de 40 de ani.

MATERIAL ȘI METODĂ: Prezentam cazul unui pacient de 68 de ani, obez, hipertensiv, cu infarct miocardic anteroseptal cu supradenivelare de segment ST la varsta de 50 de ani si by-pass aortocoronarian urmat de un alt infarct miocardic fata supradenivelare de segment ST la varsta de 59 de ani, cu episoade de flutter atrial, cu rinichi unic chirurgical si boala renala cronica stadiul 5 cu necesar de hemodializa de la varsta de 61 de ani care se interneaza in Clinica Medicina Interna I a Spitalului Clinic Judetean de Urgente "Sf. Spiridon" Iasi pentru dureri de repaus la nivelul membrelor inferioare. La examenul clinic se obiectiveaza tulburari trofice la nivelul antepiciorului bilateral si la nivelul degetelor bilateral precum si diferente ale valorii tensionale sistolice masurate la bratul stang comparativ cu bratul drept de aproximativ 25mmHg.

REZULTATE: Se efectueaza test indice-glezna brat cu un rezultat IGB~0,6. Coroborand datele clinice cu cele paraclinice putem sustine diagnosticul de arteriopatie obliteranta a membrelor inferioare stadiul IV conform clasificarii Fontaine sau gradul III, categoria 5 conform clasificarii Rutherford. Se initiaza tratament cu prostaglandine cu efect vasodilatator, iar evolutia pacientului in timpul internarii este favorabila cu ameliorarea simptomatica.

CONCLUZII: Particularitatea cazului rezida in diagnosticarea unei boli arteriale periferice stadiul IV Fontaine a carei substrat a fost reprezentat de factorii de risc aterosclerotici deja existenti in cazul acestui pacient si accelerat odata cu necesarul de hemodializa, considerat a fi factor de risc independent.

PARTICULARITĂȚI ALE ANTICOAGULĂRII ORALE LA PACIENTUL CU FIBRILAȚIE ATRIALĂ ȘI CIROZĂ HEPATICĂ DECOMPENSATĂ

Ana-Maria Dumitrescu[1], Carmelia Musteață[1], Mihail Nazaria[1], Andrei Mihordea[1], Florin Mitu [1][2], Corina Dima-Cozma [1][2]

[1] Clinica de Recuperare Cardiovasculară, Spitalul Clinic de Recuperare, Iaşi
[2] Departamentul Medicale I, Universitatea de Medicină și Farmacie "Grigore T. Popa" Iași, Romania

INTRODUCERE: Pacienții cu ciroză hepatică decompensată au un risc mare pentru complicații trombotice și hemoragice. Până nu demult, tratamentul implica utilizarea heparinelor cu greutate moleculară mică și a antagoniștilor vitaminei K. În prezent se cercetează posibila administrare a noilor anticoagulante orale în ciroza hepatică.

MATERIAL ȘI METODĂ: Prezentăm cazul unei paciente, 68 de ani, recent diagnosticată la Institutul de Gastroenterologie și Hepatologie Iași cu ciroză hepatică toxică decompensată scor Child Pugh B8, cardiomiopatie dilatativă toxică, fibrilație atrială, regurgitare mitrală grad II-III, insuficiență tricuspidiană grad I, care se internează în Clinica Recuperare Cardiovasculară pentru fatigabilitate, dispnee și palpitații cu ritm rapid, în vederea reevaluării.

REZULTATE: La examenul clinic obiectiv, pacienta a prezentat stare ușor influențată, steluțe vasculare toracic superior, edeme reci cianotice la nivelul membrelor inferioare, raluri crepitante bilateral, suflu sistolic de intensitate 5/6 în focarul mitral cu iradiere în axilă și în spațiul inter-scapulo-vertebral stâng, abdomen mărit de volum pe seama lichidului de ascită, hepatomegalie de consistență crescută și splenomegalie. Paraclinic s-au decelat limfopenie, trombocitopenie, proteina C reactivă crescută, sindrom bilioexcretor și probe renale în limite normale. Electrocardiograma a evidențiat fibrilație atrială cu frecvența ventriculară medie 140/min, axa la 90 grade, T negativ în V1, V2, subdenivelare de segment ST de 1mm în DII, DIII, iar ecocardiografia Doppler color a identificat posibil flail al valvei mitrale anterioare, insuficiență mitrală gradul III Doppler, jet turbulent excentric, și insuficientă tricuspidiană gradul III Doppler. Pe parcursul internării s-au evidențiat INR crescut (1.4), trombocite scăzute (133x103/mm3), iar scorul CHA2DS2VASc 3 și HAS-BLED 3, luându-se în discuție anticoagularea orală.

CONCLUZII: În cazul de față s-a adoptat o atitudine rezervată față de posibilitatea de anticoagulare a pacientei având în vedere afectarea hepatică severă, deși, conform literaturii, pacienții cu ciroză hepatică decompensată și fibrilație atrială ar putea beneficia de avantajele noilor anticoagulante.

PRINCIPII DE RECUPERARE ÎN PATOLOGIA GERIATRICĂ POST COVID 19

Dragos Munteanu [1,2], Irina Esanu [1,2], Crînguţa Paraschiv [1,2], Irina Gavril [1,2], Diana Tatarciuc [1,2], Paloma Lascarache [1], Cristina Gavrilescu [1,2]

[1] Universitatea de Medicină și Farmacie „Grigore T. Popa", Iași, România

[2] Spital Clinic CF Iași

Recuperarea în geriatrie constituie o abordare complexă și personalizată a afecțiunilor multiple pe care le poate prezenta un pacient la vârste de peste 65 ani (conform definiției clasice a geriatriei). Îmbătrânirea reprezintă un fenomen lent, progresiv și inevitabil, având o variabilitate inter - și intra -individuală. Capacitățile funcționale sunt conservate în stare bazală, iar capacitățile de adaptare la efectele îmbătrânirii sunt angajate pentru a asigura funcționarea normală în timpul repausului și nu mai pot fi utilizate pentru a asigura activitatea și în condiții deosebite sau de efort. În consecință, există o diminuare progresivă a rezervei funcționale o dată cu vârsta și o mai slabă reactivitate în situațiile de efort/stres sau la testările dinamice.

Afecțiunile pacienților vârstnici au fost grevate, în ultimii doi ani, de prezenta infecției cu virusul SARS-COV 2, care a modificat tabloul clinic și evoluția acestora, aceștia reprezentând actual o categorie cu risc crescut privind complicațiile şi mortalitatea legată de COVID 19. În acest context, este necesară o reevaluare a principiilor de recuperare a pacienților post COVID 19. Experiența ultimului an a demonstrat clar existența unor sechele respiratorii, dar și la nivelul celorlalte organe, care au suferit în urma afectării SARS-COV2. Reabilitarea medicală precoce la pacienții infectați cu SARS-CoV-2/sau post COVID19 se bazează pe următoarele principii: ▪ utilizarea de agenți terapeutici fizici, dintre care exercițiul fizic terapeutic este esențial, dar și intervențiile psihologice; ▪ scăderea decondiționării și prevenirea complicațiilor acesteia; ▪ refacerea funcției respiratorii; ▪ refacerea capacității de efort; ▪ combaterea dizabilităților neurologice, cardiologice, psihologice; ▪ existența unui program de management al pacientului vârstnic, cuprinzând ® evaluare și reevaluare; ® întocmirea unui program individualizat; ® monitorizare şi prescrierea treptelor de progresie a tratamentului în funcție de rezultatele monitorizării.

PROVOCĂRI DIAGNOSTICE ȘI TERAPEUTICE ÎN AFECTAREA HEPATO-PULMONARĂ SEVERĂ

George Tilă [2], Adelina Parlapan [2], Mihaela Dănuţa Stîncescu [3], Laura Mitrofan [2], Ana-Roxana Gânceanu-Rusu [1,2], Nicoleta Dima [1,2], Ciprian Rezuș [1,2]

[1] Universitatea de Medicină și Farmacie „Grigore T. Popa", Iași, România
[2] Spitalul Clinic Județean de Urgență „Sf. Spiridon", Clinica III Medicală, Iaşi, România
[3] Spitalul Clinic de Recuperare Iași

INTRODUCERE: Prin creșterea segmentului populațional vârstnic, asistăm la intensificarea patologiei oncologice, problemă de mare actualitate, cu impact asupra pacienților, a familiilor și a sistemului sanitar. La nivel mondial, hepatocarcinomul se afla pe locul 5 între neoplazii ca incidență și pe locul 3 ca mortalitate, plămânul fiind principalul organ pentru diseminare metastatică.

METODE: Prezentăm cazul unui pacient în vârstă de 61 de ani, diagnosticat în martie 2021 prin IRM toraco-abdominal cu hepatocarcinom segment 8, stadiul localizat, fără diseminări secundare. În decurs de aproximativ 6 luni se internează cu stare generală gravă pentru accentuarea progresivă a dispneei și astenie fizică marcată identificându-se-se multiple infiltrate nesistematizate pulmonar bilateral care au impus diagnosticul diferențial cu tuberculoza pulmonară.

REZULTATE: Investigațiile efectuate au reafirmat severitatea leziunilor hepato-pulmonare ce limitează mobilizarea. Sub tratament susținut s-a obținut o ameliorare temporară a parametrilor clinico-biologici cu menținerea unei stări satisfăcătoare a calității vieții în interiorul unei patologii severe pluridisciplinare.

CONCLUZII: Deși cercetările medicale din ultimele decenii au evoluat de la gradul macro spre cel micro, există încă patologii pentru care medicina modernă nu a putut dezvolta terapii curative. Este necesară optimizarea strategiilor de screening pentru neoplazii cu scopul de a surprinde hepatocarcinomul într-un stadiu cât mai precoce oferind astfel posibilitatea unor intervenții cu intenție curativă și ameliorând supraviețuirea.

RISCUL HEMORAGIC DE LA TEORIE LA PRACTICĂ

Adelina Parlapan [2], George Tilă [2], Mihaela Dănuţa Stîncescu [3], Laura Mitrofan [2], Ana-Roxana Gânceanu-Rusu [1,2], Nicoleta Dima [1,2], Ciprian Rezuș [1,2]

[1] Universitatea de Medicină și Farmacie „Grigore T. Popa", Iași, România
[2] Spitalul Clinic Județean de Urgență „Sf. Spiridon", Clinica III Medicală, Iaşi, România
[3] Spitalul Clinic de Recuperare Iași

INTRODUCERE: Arsenalul terapeutic anticoagulant este într-o continuă dezvoltare. Creșterea segmentului vârstnic populațional se asociază cu creșterea direct proporțională a incidenței atât a trombozelor arterio-venoase cât și a complicațiilor hemoragice. Anticoagulantele orale precum Acenocumarolul se caracterizează printr-o variabilitate interindividuală a răspunsului la tratament.

MATERIALE: Prezentăm cazul unei paciente de 77 de ani cu fibrilație atrială permanentă, hipertensivă, diabetică, internată în urgență pentru apariția spontană unui hematom gigant la nivelul regiunii antero-laterală și posterioară toracică, pacienta fiind sub tratament cronic cu anticoagulant oral cumarinic.

REZULTATUL: Sub tratament complex instituit s-a obținut pe parcursul internării resorbția parțială a hematomului. Prezența sindromului hemoragipar important a impus reevaluarea tratamentului de fond și a raportului beneficiu-risc, optându-se pentru sistarea temporară a tratamentului anticoagulant.

CONCLUZII: Riscul hemoragic domină logica clinicianului în abordarea terapeutică anticoagulantă a pacientului vârstnic în defavoarea beneficiului potențial. Vârsta înaintată se asociază cu aderență mai redusă la tratament (frecvent prin statusul socio-economic), cu un risc mai mare de traumatisme și contuzii prin căderi sau cu dificultatea monitorizării tratamentului anticoagulant din cauza tulburărilor locomotorii ale pacienților. Utilizarea scorurilor de risc optimizează algoritmul de recomandare a terapiei anticoagulante la pacientul vârstnic, pacient cu afectare extensivă plurivasculară.

RISCUL RENAL ASOCIAT TRATAMENTULUI CU INHIBITORI DE SGLT-2

Georgiana Diana Cazac [1][2], Ana-Maria Popovici [1], Claudiu-Alexandru Nicolaiev [1], Roxana Ștefan[3], Alina Onofriescu [1][2], Elena-Daniela Grigorescu [2][4], Bogdan-Mircea Mihai[1][2], Cristina-Mihaela Lăcătușu[1][2]

[1] Spitalul Clinic Județean de Urgențe „Sf. Spiridon" Iași – Centrul Clinic de Diabet, Nutriție și Boli Metabolice
[2] Universitatea de Medicină și Farmacie „Grigore T. Popa" Iași
[3] Policlinica Providența Iași
[4] Centrul Medical „Sf. Nicolae" Iași

INTRODUCERE: Inhibitorii cotransportorului 2 sodiu-glucoză (SGLT2) reprezintă o nouă clasă medicamentoasă utilizată în tratamentul diabetului zaharat (DZ) tip 2, la care studiile clinice au arătat protecție cardiovasculară și renală. Au fost însă raportate cazuri de insuficiență renală acută (IRA) asociată inhibitorilor SGLT2.

MATERIAL ȘI METODĂ: Prezentăm cazul unui pacient de 68 ani aflat în evidența Centrului Clinic Județean de Diabet, Nutriție și Boli Metabolice cu DZ tip 2 insulinotratat, cu vechime mare a bolii și cu complicații cronice multiple, inclusiv renale. În ultima perioadă, pacientul a necesitat îngrijire în mai multe servicii medicale. Menționăm inițial acutizarea afectării renale (creatinină=6 mg/dL) pe fondul decompensării cardiace. Pacientul a necesitat hemodializă temporară, restricție hidrică și tratament diuretic (de ansă și economizator de potasiu), cu remiterea simptomatologiei asociate insuficienței cardiace și creatinina la externare 1,16 mg/dL. Ulterior pacientul s-a adresat unui alt serviciu medical pentru agravarea dispneei, având creatinina 1,09 mg/dL la internare. Aici s-a administrat antibioterapie pentru o infecție urinară. Fracția de ejecție diminuată a determinat inițierea tratamentului cu dapagliflozin, cu creșterea ulterioară a creatininei la 2,98 mg/dL.

REZULTATE: După acest nou episod de acutizare a retenției azotate, se întrerupe administrarea de inhibitor SGLT2, după care se constată un trend descendent al creatininei (1,28 mg/dL, RFGe=61 ml/min/1,73m2).

DISCUȚII ȘI CONCLUZII: În acest caz, dapagliflozin a jucat un rol important în apariția IRA la un pacient vârstnic cu disfuncție renală de fond, care impune precauție în utilizarea acestei clase medicamentoase. Strategiile de minimizare a riscului renal includ monitorizarea frecventă a funcției renale, întreruperea tratamentului cu inhibitori de SGLT2 în perioadele de infecții acute și când se utilizează medicamente cu potențial nefrotoxic, ajustarea altor medicații diuretice asociate și educarea pacientului referitor la un regim corect de hidratare orală, pentru a reduce riscul de IRA.

CUVINTE CHEIE: diabet zaharat, boală renală diabetică, insuficiență renală acută, dapagliflozin

SINDROMUL ANTIFOSFOLIPIDIC, EMBOLISMUL VENOS SI ARTERIAL - CORELAȚII CLINICO- IMAGISTICE

Paloma Lascarache [1,2], Cristina Gavrilescu[1,2], Cringuta Paraschiv[1,2], Dragoș Munteanu[1,2], Diana Tatarciuc[1,2], Irina Gavril [1,2], Irina Esanu [1,2]

[1] Universitatea de Medicină și Farmacie "Gr. T. Popa" Iași
[2] Clinica Medicală Spitalul CFR Iasi

INTRODUCERE: Sindromul antifosfolipidic este o provocare continua pentru clinicieni.

OBIECTIVE ȘI METODE: Corelația intre clinica și imagistica in aceasta patologie ar putea fi utila în aprecierea prognosticului si nuanțarea tratamentului. Studiul a inclus 32 pacienți, cu vârste cuprinse între 23 si 78 ani, cu o predominanta a sexului feminin(80%), monitorizați 12 luni. Criteriile de excludere au fost: afecțiuni neoplazice cu metastaze, insuficienta hepatica sau renala severe, sarcina/ alăptarea. Criteriile de includere au vizat recidiva de embolism arterial sau venos, la pacientii cu profil trombofilic sugestiv.

REZULTATE: Embolismul arterial a vizat teritoriul carotidian si vertebro- bazilar(40% din pacienti), arterele renale(10% din pacienti), arterele periferice ale membrelor(12% din pacienti). Embolismul venos a fost documentat la 68% din pacienti, ca tromboza venoasa profunda a membrelor inferioare, complicata cu embolism pulmonar la 54% din pacienti.La 23% din pacienti am remarcat asocierea embolismului arterial si venos. 3% din pacienti au avut exprimare imagistica sugestiva pentru embolism(ecografie si/sau computertomografie), fără a avea si expresie clinica.

CONCLUZII: In sindromul antifosfolipidic , imagistica se corelează cu aspectele clinice in proporție de 97%, cu semnificație statistica. Severitatea embolismului evidentiat prin imagistica a permis aprecierea corecta a prognosticului si nuantarea terapiei.Rationamentul clinic si examenul obiectiv raman fundamentale si in aceasta dificila patologie.

SINDROMUL FEBRIL: DRUM CU DESTINAȚIE IMPREVIZIBILĂ

Diana Popescu [1,4], Ioana Bratoiu [1,2], Ioan-Teodor Dragoi [1,2], Damiana Costin [1,2], Vlad-Ionut Onofrei [1,2], Vadim Rosca [1,3], Elena Rezus [1,2], Ciprian Rezus [1,4]

[1] Universitatea de Medicină şi Farmacie "Gr. T. Popa", Iaşi, România
[2] Spitalul Clinic de Recuperare, Clinica I Reumatologie, Iași
[3] Spitalul Clinic de Urgențe "Sf. Spiridon", Clinica I Gastroenterologie, Iași
[4] Spitalul Clinic Județean de Urgențe de "Sf. Spiridon", Clinica Medicală III, Iași

INTRODUCERE: Mielomul multiplu (MM) este o tumoră malignă ce constă în proliferarea monoclonală a celulelor plasmocitare, cu o frecvență de 10% din totalul neoplaziilor hematologice. Scăderea imunoglobulinelor serice secundar alterării producției de anticorpi predispune pacienții la infecții recurente și/sau persistente. Pacienții cu MM prezintă un risc de 7 ori mai mare de dezvoltare a infecțiilor bacteriene și de 10 ori a celor virale.

MATERIAL ȘI METODE: Prezentăm cazul unei paciente de 67 ani, instituționalizată, cașectică, cu anamneză dificilă prin tulburări cognitive secundare unui accident vascular cerebral, care este direcționată către Departamentul de Urgențe pentru alterarea stării generale, inapetență și sindrom febril. În vederea stabilirii etiologiei sindromului febril, biologic am identificat hipercalcemie severă, electroforeza proteinelor cu banda monoclonală gamma, iar imagistic (computer tomografie de coloană lombară) multiple leziuni osteolitice.

REZULTATE: Coroborând datele clinice și paraclinice, a fost stabilit diagnosticul de MM. Inițierea schemei radio-chimioterapice a fost temporizată din cauza depistării infecției cu virusul SARS-CoV2. Concluzii: Infecțiile reprezintă o cauză majoră de mortalitate în rândul pacienților cu MM, motiv pentru care, orice pacient febril trebuie investigat pentru depistarea și tratarea precoce a acestora. Pe de altă parte, nu orice pacient cu sindrom febril trebuie suspectat de MM. Printre principalele forme clinice de manifestare se regăsesc durerile osase sau fractura pe os patologic (90%), sindromul anemic cu fatigabilitate și astenie fizică (70%), afectarea renală (20%) și doar la un mic procent din pacienți, (11%) infecțiile bacteriene. Particularitatea cazului nostru constă în descoperirea incidentală a mielomului multiplu la o pacientă febrilă depistată cu urosepsis, fără dureri osoase, dar cu multiple leziuni osteolitice.

SINDROMUL HEYDE-LIANT ÎNTRE PATOLOGII

Buliga-Finis Oana Nicoleta [1,2], Seritean-Isac Petronela Nicoleta [1,2], Sandu Roxana [1], Ouatu Anca [1,2], Rezus Ciprian [1,2]

[1] Universitatea de Medicină și Farmacie „Grigore T. Popa"
[2] Centrul Medical Preventis, Iași, România
[3] Spitalul Clinic Cai Ferate, Iași, România

INTRODUCERE: Prevalența angiodisplaziilor intestinale și a patologiei cardiovasculare este în continuă creștere în rândul populației vârstnice. Existența unui factor degenerativ de risc care să cumuleze efectele celor două clase de patologii complică evoluția, tratamentul și prognosticul pacienților cu stenoză aortică.

METODE: Prezentăm cazul unei paciente de 70 de ani, cu proteză metalică în poziție aortică, anticoagulată oral cronic, care asociază alături de patologia cardiovasculară următoarele comorbidități: 3 accidente vasculare cerebrale, hemipareză dreaptă sechelară, boală renală cronică stadiul G3a, tiroidectomie totală, neoplasm mamar stâng operat, artroplastie șold stâng, coxartroză dreaptă, adresată în regim de urgență pentru greață, vărsături lichidiene, stare generală influențată.

REZULTATE: Examenul clinic la internare relevă tegumente palide, deshidratate, hemipareză dreaptă, abdomen dureros la palparea profundă în hipogastru. Tensiunea arterială: 120/60 mmHg. Electrocardiografic: ritm sinusal, bloc de ram stâng și modificări de suprasolicitare ventriculară stângă. Examenul endoscopic efectuat în urgență nu relevă sângerare activă sau stigmate de sânge digerat. Pe parcursul internării pacienta prezintă un episod de hemoragie digestivă superioară exteriorizat prin melenă cu reevaluare endoscopică care obiectivează absența sângelui proaspăt sau digerat. În contextul scăderii menținute a valorii hemoglobinei, în pofida tratamentului suportiv, a trasfuziilor de masă eritrocitară, se efectuează angiografie CT fără a evidenția sângerări active intraluminale la nivelul tubului digestiv. Evoluția este marcată de apariția unui hematom voluminos la nivelul feței supero-interne a coapsei stângi și instalarea șocului hemoragic cu necesar vasopresor. În urma evaluărilor chirurgicale, a tratamentului specific, se obține ameliorarea clinică și paraclinică a pacientei.

CONCLUZIE: Prezența stenozei aortice și a patologiei digestive hemoragice, sunt înalt sugestive pentru existența unui sindrom Heyde. Triada: angiodisplazie intestinală, sindrom von Willebrand, stenoză aortică poate fi suspicionată având în vedere caracterul difuz al sângerării digestive cu posibil punct de plecare de la nivel intestinal, cât și al coagulopatiei întreținută de necesitatea continuării tratamentului anticoagulant.

STRATEGII EFICIENTE ÎN SUPRAVEGHEREA TRATAMENTULUI MEDICAMENTOS LA PERSOANA VÂRSTNICĂ CU POLIPATOLOGIE

Balan Oana-Diana [1], Adina Carmen Ilie[1][2], Ioana Alexandra Sandu[1][2], Ioana Dana Alexa[1][2]

[1] Spitalul Clinic Dr. C.I Parhon Iași, Clinica de Geriatrie

[2] Universitatea de Medicina și Farmacie „Grigore T. Popa" Iași

Persoanele în vârstă sunt expuse riscului de polifarmacie din cauza bolilor cronice multiple. Obiectivele tratamentului nonfarmacologic și farmacologic al unui astfel de pacient sunt: controlul corect al evoluției tuturor bolilor concomitente cu un număr minim de droguri și controlul corect al simptomelor ce influențează negativ gradul de independență și calitatea vieții acestuia. În situațiile în care acest deziderat nu este posibil, este necesară găsirea unei soluții pentru asigurarea complianței terapeutice a pacientului la polifarmacie.

Prezentăm un caz ilustrativ pentru această situație, un pacient cu 24 de diagnostice aparținând a numeroase patologii (polipatologie), pentru care urma tratament cu 10 tipuri diferite de droguri cu orare diferite de administrare (polifarmacie). Pacientul are 83 ani, este din mediul urban și locuiește singur. Internarea actuală se datorează decompensării insuficienței cardiace iatrogen indusă prin nerespectarea regulilor de administrare a medicamentelor. Evoluția a fost rapid favorabilă în urma administrării corecte a aceleiași medicații.

Reevaluarea geriatrică confirmă diagnosticele și schema terapeutică avute anterior internării, ceea ce ne-a determinat să găsim soluții pentru ameliorarea riscurilor iatrogeniei. Printre strategiile eficiente în supravegherea polimedicației la vârstnic recomandăm utilizarea organizatoarelor de medicamente pregătite de către o persoană specializată. Este o metodă simplă, ieftină și foarte eficientă, cu condiția ca pacientul să aibă o persoană de încredere care să distribuie medicamentele în organizator în fiecare săptămână. Ancheta socială poate identifica o astfel de persoană, mai ales la pacienții care nu au nici un suport familial. Organizatorul de medicamente va permite monitorizarea luării tuturor dozelor, a tuturor pastilelor, în fiecare zi. Prin eforturi comune, personalul medical poate ajuta la creșterea complianței terapeutice și astfel, ascensionarea speranței de viață dar și calitatea acesteia în rândul persoanelor geriatrice.

STRESUL ÎN INFARCTUL MIOCARDIC - ”SPECTATOR” SAU FACTOR DE RISC?

Gheorghe Andronic [1], Oana-Petronela Oancea [1], Sabina-Alexandra Cojocaru [2,3], Alexandru-Dan Costache [1,3], Florin Mitu [1,3]

[1] Clinica de Recuperare Medicală Cardiovasculară, Spitalul Clinic de Recuperare Iași
[2] Institutul de Boli Cardiovasculare "George I. M. Georgescu" Iași
[3] Universitatea de Medicină și Farmacie „Grigore T. Popa”, Iași, România

INTRODUCERE: Sindromul Takotsubo este cauzat de stres emoțional sau fizic intens și peste 90% din pacienți sunt femei aflate în perioada postmenopauză. Mimând infarctul miocardic cu supradenivelare de segment ST (STEMI), algoritmul diagnostic constă în debutul brusc al simptomatologiei în relație cu evenimente stresante, modificări ale electrocardiogramei prin supradenivelare de segment ST adesea în teritoriul anterior si mai rar în cel lateral, cu ușoară creștere a enzimelor cardiace, însă în absența leziunilor coronariene și dilatarea apexului ventriculului stâng în formă de balon, cu normalizarea funcției cardiace într-un timp relativ scurt.

METODE: Prezentam cazul unei paciente în vârstă de 67 de ani, veche hipertensivă, ce declară debutul simptomatologiei în urma unui stres psiho-emoțional major printr-o criză anginoasă de intensitate crescută, prima din viață, expresia electrocardiografică a unui STEMI anterior si ecocardiografică de balonizare apicală, aspect compatibil de cardiomiopatie Takotsubo. Coronarografia în urgență a obiectivat punte musculară cu compresie sistolică dinamică 75% la nivelul arterei descendente anterioare în segmentul II cu indicație de tratament conservator.

REZULTATE: Evoluția a fost marcată de apariția șocului cardiogen, corectat sub dublu suport inotrop pozitiv (noradrenalină si dobutamină), cu recuperarea completă funcției sistolice a ventriculului stâng și scădere semnificativa a peptidelor natriuretice in dinamică.

CONCLUZII: Peste 50% dintre pacienții cu antecedente de tulburare neurologică sau psihiatrică, supuși unui stres emoțional sau fizic sunt diagnosticați cu cardiomiopatie Takotsubo prin nivelul seric crescut al catecolaminelor, în special al noradrenalinei. Pacienții vârstnici au un risc diminuat de complicații în faza acută, comparativ cu persoanele tinere, iar rata de recuperare completă este de 96%.

TESTUL DE EFORT NEGATIV EXCLUDE AFECTAREA CORONARIANA?

Sabina Atudosie[2], Adriana Ion[1][2], Monica Ureche[2], Stefania-Teodora Duca[2], Ecaterina Carp[2], Iulian Theodor Matei[2], Ionuț Achitei[2], Irina- Iuliana Costache[1][2]

[1] Universitatea de Medicina și Farmacie „Grigore T. Popa" Iași
[2] Spitalul Clinic Judetean de Urgență "Sfantul Spiridon" Iași, România

INTRODUCERE: Testul de efort este indicat în diagnosticul bolii coronariene la pacienții cu probabilitate clinică înaltă cu scopul de a evalua toleranța la efort, simptomatologia răspunsului tensional și riscul de evenimente adverse la pacienții selectați. Testul poate fi fals negativ în condiții de tratament cu nitrați, blocante ale canalelor de calciu, betablocante sau afectare coronariană cu semnificatie borderline, însă un test negativ nu poate exclude întotdeauna afectare coronariană severă.

Prezentăm cazul unui pacient de sex masculin în vârstă de 53 ani cu multipli factori de risc cardio-vasculari (hipertensiv, dislipidemic, fumător, sedentar), cu istoric de moarte subită în familie, care se adresează în regim de urgență pentru durere toracică anterioară cu caracter anginos, apărută în repaus, cu durata de aproximativ 45 minute. Electrocardiografic se decelează ritm sinusal, cu o frecvență de 90/min, fără modificări de tip leziune-ischemie. Ecocardiografia relevă un VS nedilatat (DTDVS 41 mm) cu funcție sistolică normală (FE 60%), fără tulburări de kinetică segmentară, absent lichid pericardic. Se efectuează test de efort la cicloergometru care este real negativ pentru angină, modificari ischemice sau tulburări de rim pe parcursul monitorizării. Având în vedere descrierea tipică a durerii anginoase, a multiplilor factori de risc cardio-vasculari și a istoricului de moarte subită la vârstă tânără în familie se optează pentru efectuarea coronarografiei diagnostice care evidentiaza afectare aterosclerotică tricoronariană (placă 50-60% ADA II, stenoză scurtă 70-75% ACX, subocluzie RI în segmentul median, stenoză lungă 70% CD I-II) și se practică PCI cu DES la nivelul ramului intermediar. Post angioplastie se recomandă dublă antiagregare plachetară timp de 1 an, statină doză maximală, nitrat, betablocant și IECA, iar de perspectivă necesitatea revascularizarii leziunilor restante în funcție de simptomatologia clinică.

Particularitatea cazului o constituie absența anginei la efort, afectarea tricoronariană în condițiile testului de efort negativ (efectuat corect) si absența expresiei electrocardiografice a afectării coronariene.

TRATAMENTUL RECUPERATOR COMPLEX AL OBEZITĂȚII

Mitu Florin [1,2]

[1] Universitatea de Medicină și Farmacie „Grigore T. Popa"
[2] Clinica de Recuperare Medicală Cardiovasculară, Spital Clinic de Recuperare Iași

Obezitatea va afecta, după ultimile estimări, aproximativ 50% din populația adultă până în 2030, putând fi privită în acest sens viitoarea pandemie după cea determinată de coronavirus. Un stil de viață din ce în ce mai sedentar, lipsa exercițiului fizic, alimentația calorigenă sunt principalii factori care au contribuit la creșterea importantă a obezității la toate categoriile de vârstă. Recuperarea complexă a acestor pacienții necesită atât o evaluare clinică, biochimică, hemodinamică, nutrițională cât și a capacității de efort. Este nevoie de o echipă multidisciplinară, formată din medici din multiple specialități, asistente medicale, nutriționiști, kinetoterapeuți, psihologi care să integreze pacientul în programul de recuperare comprehensivă, să-l motiveze cu scopul de a-i crește aderența în aceste programe care trebuie continuate și menținute pe termen lung. Alături de dietă, în recuperarea pacienților cu obezitate, elementul esențial este activitatea fizică regulată. Obezitatea morbidă are indicație de chirurgie bariatrică asociată ulterior procedurilor de recuperare prin dietă și exercițiu fizic.

UN CAZ DE MIS-A POST COVID-19?

Barbuta Eliza [1], Ciumanghel Irina [1,2], Burniche Gabriela [1], Grigorasi Gabriela [1,2], Ciumanghel Adi-Ionut [3], Cimpoesu Diana [1,2]

[1] UPU-SMURD, Spitalul Clinic Județean de Urgență „Sf. Spiridon" Iași
[2] Disciplina Medicină de Urgență, Universitatea de Medicină și Farmacie „Grigore T. Popa" Iași
[3] Departamentul de Anestezie și Terapie Intensivă, Spitalul Clinic Județean de Urgență „Sf. Spiridon" Iași

INTRODUCERE: Sindromul inflamator multisistemic la adult (MIS-A) reprezintă o afecțiune rară și severă cauzată de un raspuns imun extrem post Covid-19. Etiologia și fiziopatologia sunt necunoscute, dar determină o afectare multististemică. Manifestarile MIS-A includ: febră, dureri abdominale, greață și vărsături, erupție cutanată, fatigabilitate și hipotensiune. Există 5 criterii de includere: afecțiune severă ce necesită spitalizarea unei persoane >21 ani, istoric de infecție cu SARS CoV2 în ultimele 12 săptămâni, disfuncție severă multisistemică extrapulmonară, sindrom inflamator important și absența afectării pulmonare severe. Prezentarea clasică este reprezentată de insuficiență multiplă de organ cu evoluție rapidă și absența simptomelor respiratorii.

METODE: Un pacient în vârstă de 25 de ani este adus de catre un echipaj SAJ tip B pentru febră, durere toracică anterioară, erupție cutanată, artralgii, mialgii, cefalee, tuse seacă, greață și vărsături, cu debut de aproximativ 3 zile. Pacientul declară infecție COVID-19 în urmă cu 8 săptămâni.

REZULTATE: La sosirea în UPU: TA=138/68mmHg, AV=120bpm, FR=12rpm, SatO2=97, T=39° C. Pacientul prezenta o erupție cutanată maculo-eritematoasă confluată la nivelul mâinilor și picioarelor, elemente dispuse rar la nivelul gambelor, coapselor, antebrațelor și toracelui, ce nu a disparut la digitopresiune, nedureroasă. La nivel ocular- hemoragie conjunctivală în unghiul extern și edem palpebral bilateral. Zgomotele cardiace erau ritmice, tahicardice și murmurul vezicular fiziologic. Investigațiile paraclinice au arătat un sindrom inflamator important (leucocitoză, CRP=30,22mg/dl și VSH=53mm/h), o valoare crescută a D-dimerilor, hemoculturi negative, iar investigațiile imagistice au fost în limite normale. Diagnosticul a fost de status post COVID-19, Obs. MIS-A post COVID-19 și Obs. Vasculită Kawasaki-like. Tratamentul a fost suportiv (antipiretice, analgezice, corticoterapie și terapie cu fluide), iar evoluția a fost favorabilă.

CONCLUZII: Pacientul îndeplinește criteriile de includere in MIS-A (debutul semnelor si simptomelor < 12 săptămâni de la infecția COVID-19, absența afectării pulmonare și prezența sindromului inflamator important).

UN CAZ INEDIT DE HIPERTENSIUNE PULMONARĂ

Amagdalinei Alice-Ioana [1,2], Ştefan Alexandra [2], Petriş Antoniu [2], Lupei Silvia [2]

[1] Spitalul Clinic de Recuperare Iaşi
[2] Spitalul Clinic Judeţean de Urgenţe "Sf. Spiridon" Iaşi

INTRODUCERE: Hipertensiunea pulmonară este definită ca fiind creşterea presiunii arteriale pulmonare medii ≥25 mmHg în repaus, ce poate fi determinată invaziv prin cateterism cardiac drept sau aproximată prin alte metode imagistice. Deşi frecvent aceasta se datorează unui eveniment tromboembolic sau a unei afectări a parenchimului pulmonar, care prin tabloul clinic dirijează pacientul către secțiile de cardiologie, cazuri particulare precum cel de față arată faptul că spectrul de afecțiuni ce pot determina aceleaşi manifestări este uneori mult mai vast şi mai complex.

METODE: Prezentăm cazul unui pacient de sex masculin în vârstă de 56 ani cu multipli factori de risc cardiovasculari (obez, fumător, diabetic), cu antecedente de tromboembolism pulmonar segmentar recent şi insuficiență respiratorie cronică, care se prezintă acuzând dispnee la eforturi medii-mici, durere toracică anterioară fără iradiere şi somnolență diurnă. Imaginile ecografice ale pacientului sunt sugestive pentru supraîncărcarea de cavități drepte şi nu reprezintă o surpriză, însă analizele de sânge atrag atenția prin valori marcat crescute, la determinări successive, ale parametrilor liniei eritrocitare şi a leucocitelor. Acesta reprezintă punctul de plecare al unor investigații hematologice, ale căror obiectiv constă în confirmarea/infirmarea unui sindrom mieloproliferativ, mai exact policitemia vera.

REZULTATE: Testele de biologie moleculară confirmă afectarea hematologică, iar investigarea insuficienței respiratorii aduce în prim-plan o formă severă a apneei de somn. Astfel, ne aflăm în fața unui pacient cu hipertensiune pulmonară moderat-severă, determinată de un cumul de factori etiopatogenici care se potențează sinergic, convergând spre acelaşi rezultat. Rămâne întrebarea care dintre aceştia a declanşat succesiunea de evenimente şi ce conduită terapeutică este necesar să primeze.

CONCLUZII: Deşi policitemia vera reprezintă apanajul medicilor hematologi, consecințele ei se oglindesc inclusiv la nivelul sistemului cardiovascular, lucru care nu face decât să întărească celebra afirmație “Nu există boli, ci numai bolnavi”.

VALVULOPATIILE. UN CERC VICIOS LA PACIENTUL TÂNĂR

Alexandru-Dan Costache [1][2], Oana-Petronela Oancea [1], Adelina-Oana Tonița [1], Florin Mitu [1][2]

[1] Clinica de Recuperare Medicală Cardiovasculară, Spitalul Clinic de Recuperare Iași

[2] Universitatea de Medicina și Farmacie „Grigore T. Popa" Iași

INTRODUCERE: Bicuspidia aortică este cel mai adesea asociată cu regurgitare aortică, iar diagnosticul precoce este crucial pentru stabilirea conduitei terapeutice ulterioare. În cazuri severe, odată și cu instalarea complicațiilor, se optează pentru înlocuire valvulară și implantare de proteză, urmată de tratament anticoagulant oral cronic, cu indicația de menținere a INR în intervalul 2,5-3,5.

METODE: Prezentăm cazul unui pacient în vârstă de 29 de ani, diagnosticat fortuit în urmă cu 8 ani cu bicuspidie aortică asociată cu regurgitare aortică moderată, care, în dinamică, a evoluat spre boală aortică severă și anevrism de aortă ascendentă, motiv pentru care patru ani mai târziu s-a intervenit chirurgical prin efectuarea operației Bentall de înlocuire valvulară aortică și de aortă ascendentă cu conduct valvular Carbomedics nr. 27/30 mm, cu reimplantarea ostiilor coronare în conduct. Evoluția postoperatorie a fost marcată de apariția unui bloc atrioventricular total pentru care s-a realizat cardiostimularea electrică permanentă tip DDD, urmată de obiectivarea unui flutter atrial paroxistic, ce a impus tratament antiaritmic cu amiodaronă și continuarea tratamentului anticoagulant cu acenocumarol.

REZULTATE: În anul 2020, pacientul instalează brusc hemiplegie stângă, expresia imagistică a unui infarct sylvian drept, pentru care s-a efectuat tromboliza, având în vedere decelarea unui INR suboptimal. Un an mai târzu, pacientul prezintă episoade repetate și paroxistice de micșări involuntare susținute la nivelul hemifaciesului stâng diagnosticate în urma consultului neurologic drept crize jacksoniene în context vascular, pentru care s-a inițiat tratament cronic cu clonazepam, evoluția fiind stabilă până la momentul actual.

CONCLUZII: Cazul de față subliniază încă o dată nevoia de diagnosticare precoce a valvulopatiilor, de evaluare pe termen lung a pacientului cu proteză valvulară mecanică și de ajustare a terapiei anticoagulante în vederea menținerii INR în intervalul de referință 2,5-3,5, întrucât chiar și o procedură operatorie reușită poate asocia în viitor complicații severe.

AGENȚI CHIMICI UTILIZAȚI ÎN SEVICIILE MEDICALE: EFECTE IRITANT-SENSIBILIZANTE ȘI SISTEMICE

Diaconescu Bogdan Mihail[1], Loredana Nicoleta Hilitanu[1], Mihaela Miron[2], Irina Luciana Gurzu[1,2]

[1] Facultatea de Medicină, Universitatea de Medicină și Farmacie „Grigore T. Popa", Iași
[2] Secţia Clinică de Medicina Muncii, Spitalul Clinic de Recuperare, Iaşi

Introducere: Cei mai mulți dintre noi merg la muncă în domeniul sănătății crezând că trebuie să fie un loc de muncă sănătos și sigur. În mod surprinzător, cei ce lucrează în instituții de îngrijire a sănătății - fie într-un spital, un azil de bătrâni, un cămin pentru bătrâni, cei care oferă îngrijire în casele clienților pot fi expuşi unor noxe la fel de periculoase ca în alte locuri de muncă.

Metode: Mediile de îngrijire a sănătății pot găzdui o gamă largă de substanțe chimice. Exemple de substanțe chimice periculoase pot include produse farmaceutice, medicamente citotoxice, gaze, dezinfectanți și antiseptice; multe substanțe chimice utilizate în laboratoare; detergenți și solvenți.

Rezultate: Majoritatea dezinfectanților pot fi considerați potențiali iritanti ai pielii și/sau sensibilizanți (alergeni), inclusiv cei indicați pentru igiena umană, cum ar fi alcoolii și compușii peroxigenați. Pot produce dermatită de contact iritantă sau alergică. Formaldehida este de asemenea utilizată pentru sterilizarea chimică. Ca şi oxidul de etilen este considerată un agent iritant cutaneo-mucos. De asemenea este un alergizant, putând induce o eczemă de contact şi mai rar astm bronşic profesional. Experimental s-a dovedit efectul mutagen şi cancerogen la animal (mai ales cancer de fose nazale).

Concluzie: Datorită multitudinii de substanțe utilizate în mediul spitalicesc, riscurile chimice potențiale sunt numeroase, dar ele se concentrează asupra unui număr restrâns de persoane.

ASPECTE CLINICE ȘI FIZIOPATOLOGICE ALE FIBROZEI PULMONARE DIN PNEUMOCONIOZE VERSUS FIBROZA PULMONARĂ POST COVID-19

Adriana Rodica Chirazi [1], Maria Valentina Popa [2]

[1] Spitalul Clinic de Recuperare Iași
[2] Spitalul Clinic de Urgenta pentru Copii Sf. Maria Iași

Fibroza pulmonară este termenul generic care denumește cicatrizarea țesuturilor pulmonare, aparută în urma unor afecțiuni inflamatorii, expunerea la diverși agenți de mediu, expunerea la radiații ionizante, medicamente, în anumite boli cronice sau fibroza pulmonară idiopatică. În contextul pandemiei cu virusul SARS-COV-2, evoluția pneumoniei din COVID-19 către fibroză pulmonară reprezintă o problemă de importanță majoră, atât prin gravitatea evoluției și prognosticul extrem de incert, cât mai ales prin posibilitatea redusă de a estima apariția acesteia la anumite categorii populaționale.

Lucrarea își propune o sinteză din literatură pentru analiza comparativă a unor aspecte clinice și fiziopatologice ale fibrozei pulmonare din cadrul infecției COVID-19 și ale fibrozei pulmonare din cadrul bolilor profesionale denumite sub genericul de "pneumoconioze". Pneumoconiozele sunt cauzate de inhalarea de pulberi minerale. Ocupațiile precum extracția cărbunelui, construcțiile și construcțiile navale prezintă cel mai mare risc. Cele mai frecvente tipuri de pneumoconioze sunt azbestoza, silicoza și pneumoconioza lucrătorilor cărbunelui. Fibroza pulmonară aparută datorită expunerii la aceste pulberi este un proces care se instaleaza în timp, durata fiind variabilă, chiar ani de la incetarea expunerii. Simptomatologia se instalează treptat, variind de la simptome ușoare, chiar absente la debutul bolii, agravându-se pe masura progresiei dezvoltarii țesutului cicatricial. După infecția cu virusul SARS-COV-2, un număr tot mai mare de pacienți din întreaga lume continuă să se lupte cu simptomele bolii, una dintre cele mai importante complicații fiind instalarea fibrozei pulmonare, de grade diferite de gravitate, chiar și la persoanele asimptomatice. Mecanismele fiziopatologice implicate în instalarea fibrozei pulmonare post COVID-19 sunt complexe, diferite de cele implicate în aparitia pneumoconiozelor, fapt ce duce la prognostic și abordari terapeutice diferite.

Pandemia COVID- 19 a adus o nouă provocare în abordarea pacientului cu fibroză pulmonara de etiologie profesională.

CE A FOST MAI ÎNTĂI: SILICOZA SAU TUBERCULOZA? DISCUȚII PE MARGINEA UNUI CAZ CLINIC

Mihalela Miron [2], Gianina Miron [2], Georgiana Marian [2], Arbune Dalila [2], Florin Mitu [1,2], Gurzu Irina Luciana [1,2]

[1] Compartiment Clinic de Medicina Muncii, Spital Clinic de Recuperare Iași

[2] Universitatea de Medicina si Farmacie Gr. T. Popa Iasi

INTRODUCERE: Expunerea profesională la pulberi cu conținut de dioxid de siliciu liber cristalin determină dezvoltarea silicozei, tuberculozei pulmonare și a altor boli cornice.

STUDIU DE CAZ: Prezentăm cazul unui fost lucrător în turnătoria de fontă, bărbat, în vârstă de 69 de ani, cu expunere profesională timp de 25 de ani la pulberi de dioxid de siliciu liber cristalin. La 17 ani post-expunere pacientul este diagnosticat cu tuberculoză activă, tratat și declarat vindecat. După 4 ani Comisia de Pneumoconioze stabilește diagnosticul de silicotuberculoză în stadiu avansat cu mase pseudotumorale.

DISCUȚII: Tuberculoza este cea mai frecventa afecțiune asociata silicozei, iar silicoza este considerată de unii autori pe locul doi după infecția cu HIV că factor de risc pentru tuberculoza. Odată inhalate particulele de siliciu liber cristalin reduc activarea celulelor dendritice și provoacă o afectare nespecifică a răspunsului inflamator ceea ce amplifică susceptibilitatea la infecții bacteriene, în special la Mycobacterium tuberculosis dar și alte micobacterii.

CONCLUZII: Cazul prezentat ilustrează faptul că leziunile pulmonare sunt ireversibile și pot fi descoperite chiar și la ani distanta de la încetarea lucrului în medii cu risc silicogen. Supravegherea stării de sănătate a foștilor lucrători în astel de medii trebuie monitorizată și după încetarea expunerii profesionale în conformitate cu legislația în vigoare.

EXPUNEREA LA RISCURI BIOLOGICE ÎN PROFESII MEDICALE: ACTUALITĂȚI

Irina Luciana Gurzu [1,2], Diaconescu Bogdan Mihail [1,2], Dalila Arbune [2], Gurzu Bogdan [1,2]

[1] Universitatea de Medicină şi Farmacie "Gr. T. Popa", Iaşi, România
[2] Spitalul Clinic de Recuperare Iaşi, România - Compartiment Clinic de Medicina Muncii

INTRODUCERE: Riscul de expunere ocupațională la agenți biologici este permanent pentru lucrătorii din domeniul sănătății. Factorii de risc biologic pot include deșeuri medicale, microorganisme, viruși sau toxine din surse biologice care pot afecta sănătatea lucrătorilor. Riscurile de accidentare și îmbolnăvire profesională pot apărea atât în cadrul activităților medicale de diagnostic, terapie sau îngrijire curentă, precum și în cadrul activităților comune cu sectoarele publice (de exemplu muncă de birou, întreținere tehnică sau pregătirea alimentelor).

METODE ȘI REZULTATE: Lucrătorii din sectorul medical sunt în mod obișnuit expuși la agenți infecțioși, cum ar fi tuberculoza, gripa, HIV și hepatita B, care au reprezentat principalul obiectiv al programelor de asigurare a sănătății și securității în munca. De asemenea, lucrătorii din spitale pot fi expuși la agenți infecțioși necunoscuți, la infecții cunoscute a căror incidenta creste accelerat sau la bacterii rezistente la antibiotice. Cel mai recent și vizibil exemplu este pandemia COVID-19 care a evidențiat expunerea considerabila a lucrătorilor din domeniul sănătății la riscuri biologice emergente și a demonstrat importanța asigurării unor masuri eficiente de protecție a întregului personal sanitar.

CONCLUZII: Recunoașterea pericolelor actuale pentru sănătate cauzate de factorii biologici la locul de muncă vă permite revizuirea evaluării riscurilor, reevaluarea importantei echipamentului individual de protecție, actualizarea metodelor de instruire și informare a lucrătorilor, adoptarea de proceduri și reglementări incluzând și vaccinarea atunci când este posibil.

FACTORI DE RISC BIOMECANIC ÎN SISTEMUL ÎNGRIJIRILOR DE SĂNĂTATE: SOLICITĂRI MUSCULO-SCHELETICE.

Veronica Oprea[1][2]

[1] Institutul de chimie macromoleculară Petru Poni Iași
[2] Universitatea de Medicina și Farmacie „Grigore T. Popa" Iași

OBIECTIVE: Scopul studiului este prezentarea factorilor de risc ergonomic (biomecanic) și a mijloacelor de limitare a solicitărilor vertebro-posturale și segmentare osteomusculoarticulare specifice unor categorii de angajați din sectorul îngrijirilor medicale.

METODE: Observația directă, completarea de check-list ergonomic, analiza posturii și a mișcărilor prin înregistrarea video, electrogoniometria și electromiograma de suprafață (grupuri musculare implicate în efort) au permis identificarea factorilor de risc biomecanic care definesc conceptul de suprasolicitare musculo-scheletică: forță x repetiția mișcărilor x posturi angulare inconfortabile x durata muncii. Numeroase activități profesionale (ridicarea și transportul pacienților, manevre terapeutice sau diagnostice instrumentale, îngrijirea pacienților adinamici, tehnici chirurgicale sau recuperatorii) sunt efectuate repetitiv de către infirmiere, îngrijitoare, brancardieri, kinetoterapeuți, asistente medicale și medici din majoritatea specialităților medicale. Limita medie admisibilă pentru transportul manual de greutăți în domeniul industrial este de 23kg, care virtual, poate fi respectată doar în unele servicii de pediatrie. Proiectarea ergonomică și re/organizarea locurilor de muncă, planificarea sarcinilor și a orarului de lucru, respectarea schemei de personal, adoptarea mijloacelor tehnice de lifting și de transport al pacienților, ameliorarea condițiilor microambientale (iluminat, zgomot, temperatură), dublate de supravegherea permanentă a stării de sănătate a personalului expus, reprezintă cateva dintre etapele manageriale ale consecințelor musculo-scheletice ale efortului profesional. Suprasolicitarea structurilor musculo-osteo-articulare se poate exprima clinic prin: durere, jenă sau impotență funcțională, manifestări inflamatorii și/sau degenerative articulare(microleziuni traumatice cumulative) vertebro-discale sau la nivelul membrelor, care pot conduce la incapacitate de muncă, erori medicale, accidente de muncă, costuri medicale directe și indirecte considerabile.

CONCLUZII: Efortul fizic profesional este considerabil (depășește limitele admisibile recomandate) în multiple sectoare medicale. Impactul asupra sănătății personalului medical poate fi gestionat prin demersuri longitudinale complexe(susținute la nivel organizatoric, tehnic, medical, educațional).

FACTORI DE STRES OCUPAȚIONAL ÎN SISTEMUL SANITAR

Cozmin Mihai [1], Maria Roman [1]

[1] Universitatea „Apollonia" Iași

Întreaga lume se confruntă în acestă perioadă cu pandemia determinată de noul virus SARS-CoV-2 care a apărut inițial în Wuhan, Hubei, China, la sfârșitul anului 2019. În câteva luni, focarul s-a răspândit rapid în întreaga lume până când a fost catalogat de către OMS drept pandemie. Această situație fără precedent a avut un impact profund asupra vieții de zi cu zi prin măsurile de restricționare impuse pentru a limita răspândirea virusului. Simptomatologia determinată de SARS-Cov-2 este predominant respiratorie, ajungându-se până la sindrom respirator acut sever. Sunt date care susțin că afectează și creierul, observându-se și simptome neurologice si psihiatrice în timpul infecției cât și post infecție cu acest virus.

Transmiterea rapidă de la o persoana la alta, lipsa imunității populatiei generale si accesul limitat la testarea COVID-19 au determinat o crestere a numarului de cazuri si au pus o presiune importantă asupra sistemului de sănătate care a fost nevoit să reducă serviciile pentru cazurile care nu erau considerate urgențe medicale. Pentru a încetini răspândirea bolii, guvernele au luat o serie de măsuri precum distanțarea socială, închiderea școlilor și a altor instituții considerate neesențiale. Toate aceste măsuri conduc, neintenționat, la deterioararea atât fizică, cât și psihică a persoanelor cu patologie psihiatrică și nu numai pentru acestea.

O bună parte din populație au suferit psihic din cauza măsurilor restrictive, a fricii de virus cât și pe fondul infectării cu noul virus. Una din cinci persoane infectate cu coronavirus prezintă și simptome psihice. Cadrele medicale au fost și încă sunt afectate de stresul determinat în ultimul an de acest virus. Specialitățile cele mai afectate sunt cele de urgență, ATI cât și acelea unde se tratează pacienți pozitivi. Zonele roșii au devenit zone cu un potențial stresant extrem de ridicat iar cadrele medicale s-au resimțit. Paleta tulburărilor psihice cel mai frecvent întâlnite în pandemia

MANAGEMENTUL SUPRAVEGHERII MEDICALE ÎN EXPUNEREA PROFESIONALĂ LA RADIAŢII IONIZANTE

Irina-Anca Popescu [1], Diana Costin [1,2], Andreea Teodor [1]

[1] Institutul Național de Sănătate Publică/Centrul Regional de Sănătate Publică Iași
[2] Universitatea de Medicină și Farmacie„ Gr. T. Popa" Iași

INTRODUCERE: În domeniul medical există diferite aplicații care utilizează radiații ionizante (RI) de tip X (radiologie convențională, radioterapie cu energie joasă/înaltă, chirurgie intervențională) sau gama/beta (medicină nucleară, brahiterapie). Riscul în expunerea profesională la RI poate fi semnificativ la personalul care manipulează radiofarmaceutice/surse sau din radiologia intervențională care desfășoară proceduri îndelungate.

METODE: Supravegherea stării de sănătate a personalului medical expus la RI e obligatorie prin legislație specifică și implică servicii de medicina muncii cu specialiști abilitați. Procedura include înregistrarea expunerii ocupaționale (dozimetrie individuală-detectori termoluminiscenți) pentru locurile de muncă din zonele controlate coroborată cu evaluarea clinică și a indicatorilor de efect la nivel tisular/celular (hematologic, cristalin, citogenetic-micronuclei (MN) în limfocite periferice, endocrin, tegumentar).

REZULTATE: Aptitudinea în muncă se concluzionează numai prin corelarea monitorizării expunerii individuale cu efectele în starea de sănătate. Pentru întreg personalul supravegheat valoarea limită de 20 mSv/an (Hp (10) - echivalent de doză penetrant) a fost constant respectată, cu o singură excepție într-o procedură din cardiologia intervențională. Deși limita echivalentului de doză superficial pentru cristalin – Hs (3) a fost redusă semnificativ de la 150 mSv/an, valorile dozimetrice înregistrate în radiologia intervențională s-au situat sub 20 mSv/an, nivel legiferat în actualele norme. Rezultatele în dinamică au evidențiat la personalul expus profesional la radiație X menținerea frecvenței numerice a MN sub nivelul de 14‰ – limită superioară în curba de calibrare proprie laboratorului, cu depășiri nesemnnificative necorelate cu vechimea lucrătorilor.

CONCLUZII: Pentru optimizarea radioprotecției expușilor profesional la RI se recomandă: obligativitatea instruirii periodice a personalului; respectarea programelor pentru controlul calității aparaturii/audit clinic; monitorizarea continuă prin dozimetrie individuală adaptată procedurilor diagnostice/terapeutice specifice, în contextul dezvoltării accelerate a tehnologiei radiologice; evaluarea efectelor biologice radioinduse prin noi biomarkeri cu detectare precoce.

PARTICULARITĂȚI ALE EXPUNERII PERSONALULUI MEDICAL LA AGENȚI FIZICI

Irina Luciana Gurzu [1,2], Diaconescu Bogdan Mihail [1,2], Georgiana Marin [2], Gurzu Bogdan [1,2]

[1] Universitatea de Medicină şi Farmacie "Gr. T. Popa", Iaşi, România

[2] Spitalul Clinic de Recuperare Iaşi, România - Compartiment Clinic Medicina Muncii

INTRODUCERE: Lucrătorii din spitale sunt expuși la variate riscuri profesionale care le pot amenința sănătatea și siguranța. Riscurile fizice sunt legate de temperatură, iluminare, zgomot, vibrații, expunerea la radiațiile ionizante și neionizante.

METODE ȘI REZULTATE: Iluminarea slabă poate provoca oboseală oculară, însoțită atât de simptome locale precum durere, dacrioree, roșeață cât și de simptome generale, cum ar fi cefalee, somnolență și iritabilitate. Factorii de risc termic sunt legați de numărul crescut de surse de căldura, cum ar fi unitățile de sterilizare sau chiar iluminatul intens în sălile de operație, care pot creste temperatura mediului ambiant la peste 30°C. În aceste condiții, lucrătorii expuși pot prezenta erupții cutanate, crampe de căldură, greață, dureri de cap, amețeli, senzație de oboseală. Așa cum bine se știe, spitalele nu sunt locuri de muncă liniștite. În majoritatea secțiilor lucrătorii sunt expuși la un nivel ridicat de zgomot care, pe lângă riscul de afectare a auzului, poate influența negativ capacitatea de concentrare a lucrătorilor. Datele din literatură susțin că lucrătorii expuși la radiații neionizante din domenii ce impun utilizarea dispozitivelor ce generează câmpuri electromagnetice (imagistică cu ultrasunete, chirurgia cu laser, terapiile cu lumină UV pe termen lung, imagistică prin rezonanță magnetică sau stimularea magnetică transcraniană) pot prezenta probleme oculare, cefalee, alergii, leziuni cutanate, insomnie, dificultăți de auz și oboseală ce determină scăderea calității muncii, eventual accidente. Radiațiile ionizante reprezintă unul dintre cei mai importanți factori de risc fizic ce pot afecta profesioniști din domeniul sanitar ce activează în radiologie și imagistică medicală, radiologie interventionala, radioterapia oncologică, medicina nucleară. Acest factor de risc are efecte cancerigene, teratogene și mutagene și este fatal în concentrații mari.

CONCLUZII: Supravegherea adecvată a stării de sănătate a angajaților expuși la riscuri fizice este necesară pentru a preveni și depista orice efect dăunător asupra sănătății competata de consiliere privind monitorizarea postexpunere.

Veronica Oprea[1][2]

[1] Institutul de chimie macromoleculară Petru Poni Iași
[2] Universitatea de Medicina și Farmacie „Grigore T. Popa" Iași

Persoanele în vârstă sunt expuse riscului de polifarmacie din cauza bolilor cronice multiple. Obiectivele tratamentului nonfarmacologic și farmacologic al unui astfel de pacient sunt: controlul corect al evoluției tuturor bolilor concomitente cu un număr minim de droguri și controlul corect al simptomelor ce influențează negativ gradul de independență și calitatea vieții acestuia. În situațiile în care acest deziderat nu este posibil, este necesară găsirea unei soluții pentru asigurarea complianței terapeutice a pacientului la polifarmacie.

Prezentăm un caz ilustrativ pentru această situație, un pacient cu 24 de diagnostice aparținând a numeroase patologii (polipatologie), pentru care urma tratament cu 10 tipuri diferite de droguri cu orare diferite de administrare (polifarmacie). Pacientul are 83 ani, este din mediul urban și locuiește singur. Internarea actuală se datorează decompensării insuficienței cardiace iatrogen indusă prin nerespectarea regulilor de administrare a medicamentelor. Evoluția a fost rapid favorabilă în urma administrării corecte a aceleiași medicații.

Reevaluarea geriatrică confirmă diagnosticele și schema terapeutică avute anterior internării, ceea ce ne-a determinat să găsim soluții pentru ameliorarea riscurilor iatrogeniei. Printre strategiile eficiente în supravegherea polimedicației la vârstnic recomandăm utilizarea organizatoarelor de medicamente pregătite de către o persoană specializată. Este o metodă simplă, ieftină și foarte eficientă, cu condiția ca pacientul să aibă o persoană de încredere care să distribuie medicamentele în organizator în fiecare săptămână. Ancheta socială poate identifica o astfel de persoană, mai ales la pacienții care nu au nici un suport familial. Organizatorul de medicamente va permite monitorizarea luării tuturor dozelor, a tuturor pastilelor, în fiecare zi. Prin eforturi comune, personalul medical poate ajuta la creșterea complianței terapeutice și astfel, ascensionarea speranței de viață dar și calitatea acesteia în rândul persoanelor geriatrice.

ABORDARI TERAPEUTICE ALE SPASTICITATII LA PACIENTII NEUROLOGICI

Ungureanu Oana [1], Stoica M [1,2], Dumea C [2], Tarnauceanu C[1,2]

INTRODUCERE: Lucrătorii din spitale sunt expuși la variate riscuri profesionale care le pot amenința sănătatea și siguranța. Riscurile fizice sunt legate de temperatură, iluminare, zgomot, vibrații, expunerea la radiațiile ionizante și neionizante.

METODE ȘI REZULTATE: Iluminarea slabă poate provoca oboseală oculară, însoțită atât de simptome locale precum durere, dacrioree, roșeață cât și de simptome generale, cum ar fi cefalee, somnolență și iritabilitate. Factorii de risc termic sunt legați de numărul crescut de surse de căldura, cum ar fi unitățile de sterilizare sau chiar iluminatul intens în sălile de operație, care pot creste temperatura mediului ambiant la peste 30°C. În aceste condiții, lucrătorii expuși pot prezenta erupții cutanate, crampe de căldură, greață, dureri de cap, amețeli, senzație de oboseală. Așa cum bine se știe, spitalele nu sunt locuri de muncă liniștite. În majoritatea secțiilor lucrătorii sunt expuși la un nivel ridicat de zgomot care, pe lângă riscul de afectare a auzului, poate influența negativ capacitatea de concentrare a lucrătorilor. Datele din literatură susțin că lucrătorii expuși la radiații neionizante din domenii ce impun utilizarea dispozitivelor ce generează câmpuri electromagnetice (imagistică cu ultrasunete, chirurgia cu laser, terapiile cu lumină UV pe termen lung, imagistică prin rezonanță magnetică sau stimularea magnetică transcraniană) pot prezenta probleme oculare, cefalee, alergii, leziuni cutanate, insomnie, dificultăți de auz și oboseală ce determină scăderea calității muncii, eventual accidente. Radiațiile ionizante reprezintă unul dintre cei mai importanți factori de risc fizic ce pot afecta profesioniști din domeniul sanitar ce activează în radiologie și imagistică medicală, radiologie interventionala, radioterapia oncologică, medicina nucleară. Acest factor de risc are efecte cancerigene, teratogene și mutagene și este fatal în concentrații mari.

CONCLUZII: Supravegherea adecvată a stării de sănătate a angajaților expuși la riscuri fizice este necesară pentru a preveni și depista orice efect dăunător asupra sănătății competata de consiliere privind monitorizarea postexpunere.

ACCIDENTUL VASCULAR ISCHEMIC LA TÂNĂR: O CAUZĂ CU ADEVĂRAT RARĂ

Prodan Angela Simona[1], Romanov Alexandra[1], Ciocinta Raluca[1], Danciu Florentina[1]

[1] Spitalul Clinic De Urgență "Prof. Dr. N. Oblu", Clinica Neurologie 1

INTRODUCERE: Considerată o entitate rară, incidența accidentului vascular cerebral ischemic (AVCI) la adulții mai tineri de 50 de ani este în creștere, din cauză că tot mai mulți indivizi acumulează mai devreme aceeași factori de risc întâlniți preponderent la populația geriatrică. Cu toate acestea, unele cazuri de AVCI la tânăr reprezintă o adevărata provocare și necesită un bilanț extins.

PREZENTARE DE CAZ: Prezentam cazul unui bărbat de 47 de ani, cu antecedente heredocolaterale de patologie cardiacă și antecedente personale de hipertensiune arterială, dislipidemie și consum cronic de etanol, care se prezintă în urgență pentru deficit motor la nivelul membrelor stângi și disartrie, instalate brusc. In absența contraindicațiilor pacientul a fost eligibil pentru tromboliza intravenoasa. In evoluție, IRM-ul cranio-cerebral confirmă diagnosticul de AVCI silvian drept. Bilanțul vascular a inclus o ecocardiografie trans-toracică care pune în evidentă un miocard stâng intens trabeculat și o fracție de ejecție de 20%, ridicând suspiciunea de Non-compactare miocardica a ventricului stâng (LVNC). Pacientul a fost transferat într-un centru cardiologic specializat, unde IRM-ul cardiac confirmă diagnosticul.

CONCLUZII: LVNC este o cardiomiopatie congenitală rară care se poate complica cu aritmii cardiace, fenomene embolice, insuficiență cardiacă sau moarte subită. Având în vedere incidența necunoscută și faptul că trabeculațiile se pot întâlni și la indivizii sănătoși, această entitate rămâne subdiagnosticată.

CAZ RAR DE ANGIOAME CAVERNOASE EREDITARE ASOCIATE CU PARKINSONISM SECUNDAR - O PROVOCARE TERAPEUTICĂ

Alina-Georgiana Apostol [1], Maria-Larisa Hohan [1], Bianca-Andreea Hodorogea [1], Daniel Alexa [2]

[1] Spitalul Clinic de Recuperare Iași, Secția Recuperare Neurologie, Iași
[2] Universitatea de Medicină și Farmacie "Grigore T. Popa", Iași

INTRODUCERE: Angioamele cavernoase cerebrale ereditare sunt malformații vasculare de la nivelul sistemului nervos central care respectă o transmitere autozomal dominantă. Acestea sunt formate dintr-o aglomerare de capilare anormale, hialinizate, înconjurate de depozite de hemosiderină, având o formă destinsă și neregulată. Capilarele au un perete vascular subțire și sărac în fibre elastice, ceea ce crește riscul unei hemoragii. Severitatea și durata simptomelor depind de tipul și localizarea cavernoamelor, acestea fiind mai pregnante în cazul hemoragiilor sau compresiunilor pe elementele înconjurătoare. Simptomatologia variază de la deficite neurologice focale, mișcări invonluntare, crize comițiale, cefalee până la accidente vasculare hemoragice, care pot fi de dimensiuni mici sau pot avea un impact major asupra vieții pacienților.

STUDIU DE CAZ: Prezentăm cazul unei paciente în vârstă de 49 de ani, ce declară debutul simptomatologiei neurologice în martie 2019 prin parestezii și hipoestezie la nivelul hemicorpului drept. Pacienta s-a adresat la spital în regim de urgență, unde examenul IRM cranio-cerebral cu contrast a decelat multiple malformații cavernoase supra- șiinfratentoriale, la nivelul nucleului talamic și pedunculului cerebral stâng, cu discret edem perilezional și conținut neomogen (hemoragie subacută). Pe parcursul internării, pacienta a instalat în decursul nopții o criză epileptică, debutul nefiind cunoscut. Astfel, s-a inițiat tratament antiepileptic cu Levetiracetam 1000 mg/zi, în urma căruia nu s-au mai repetat crizele. Evoluția ulterioară a fost relativ staționară, până în mai 2021, când pacienta a descris o lentoare la nivelul membrelor drepte, tulburare de mers și ușoară ptoză palpebrală dreaptă. S-a repetat IRM-ul cranio-cerebral, care a descris o progresie dimensională a cavernomului talamic stâng cu edem perifocal, deplasare spre dreapta a liniei mediene, hidrocefalie la nivelul ventriculilor laterali și câteva leziuni demielinizante milimetrice cu substrat vascular. În aceeași lună, pacienta a efectuat secvențiere pentru gena CCM2, unde s-a descperit mutația heterozigotă c.617C>A. Pacienta a efectuat consult neurochirugical, având indicație chirurgicală, dar cu risc operator crescut, motiv pentru care s-a decis temporizarea intervenției. În acest caz s-a inițiat tratament cu levodopa/carbidopa 250 mg/25 mg, 1cpX3/zi, însă nu a adus îmbunătățiri semnificative.

DISCUȚII: Se estimează că prevalența carvernoamelor cerebrale ereditare este între 1/5,000 și 1/10,000, ceea ce le face să fie și mai rare decât formele sporadice. Diagnosticul se pune imagistic, gold standard-ul fiind IRM-ul cranio-cerebral. Luând în considerarea raritatea patologiei, evoluția și tratamentul optim rămân în continuare neclare. Strategia terapeutică reprezintă o adevărată provocare din punctul de vedere al localizării malformațiilor și se face individualizat, chirurgia fiind de multe ori prima opțiune. Localizările profunde ale cavernoamelor pot fi abordate prin radiochirurgie stereotactică datorită preciziei acesteia.

CUVINTE CHEIE: cavernom, angiom, parkinsonim, sindrom extrapiramidal

CÂND ÎNCEPE DEGENERAREA AXONALĂ ÎN NEVRITA OPTICĂ DIN SCLEROZA MULTIPLĂ?

Doru Baltag [1], Tudor Genes [1], Roxana Troașe [1], Ioan Chirap-Mitulschi [1], Monica Lupușoru [1], Vlad Donica [2], Andreea Ciapă [3]

[1] Clinica de Neurologie, Spitalul de Recuperare Iași
[2] Clinica de Oftalmologie, Spitalul „ Sf. Spiridon" Iași
[3] Spitalul Municipal de Urgențe „ Dimitrie Castroian" Huși

Scleroza multiplă (SM) este o boala demielinizantă tipică a sistemului nervos central și este caracterizată prin prezența plăcilor demielinizante inflamatorii ce afectează creierul, măduva spinării și nervul optic.

Nevrita optică (NO) implică degenerarea celulelor ganglionare retiniene, demielinizarea nervului optic și degenerescența axonală. Neuropatologia SM este considerată a fi mediată în principal de leucocitele autoreactive, cu răspuns imun îndreptat către celulele gliale incluzând glicoproteina mielinică a oligodendrocitelor și aquaporina 4. Caracteristice NO sunt rezoluția inflamației și afectarea permanentă a nervului. Nervul optic este o țintă înalt specializată ce predispune la apariția proceselor imunologice unice ce generează NO. În centrul studiilor care vizează demielinizarea este kalikreina 6, o serinprotează secretată de către oligodendrocite, iar degenerarea celulelor ganglionare retiniene este corelată cu intervenția receptorilor NMDA.

Lucrarea noastră urmărește din punct de vedere electrofiziologic un număr de 5 pacienți cu NO, cu vârstele cuprinse între 37-64 ani, care au prezentat NO la debutul sau în cursul evoluției SM și care au fost urmăriți oftamologic și electrofiziologic prin înregistrarea potențialelor evocate vizuale (PEV) un interval de timp de 11-17 ani. Demielinizările au fost corelate cu creșterea latenței undei P100, iar degenerarea axonală a fost evaluată prin scăderea amplitudinii undei P100. NO are un rol important în înțelegerea patogenezei bolilor demielinizante ale sistemului nervos central, în special patogeneza SM.

CUVINTE CHEIE: scleroza multiplă, nevrita optică, demielinizare, degenerare axonală, potențiale evocate vizuale

CEFALEEA LA FEMEIA GRAVIDĂ ȘI ÎN PERIOADA POST-PARTUM

Alexandra Romanov [1], Florentina-Anca Danciu[1], Dan-Iulian Cuciureanu [1]

[1] Spitalul Clinic de Urgență "Prof.Dr.N.Oblu", Iași

INTRODUCERE: Cefaleea și algiile craniene la sexul feminin reprezintă o importanta problemă de sănătate publică și reproductivă. Perioadele de sarcină și post-partum complică demersul diagnostic, diferențierea corectă dintre o cefalee primară și una secundară fiind esențială. De asemenea, aceste 2 circumstanțe particulare, limitează explorările imagistice și arsenalul terapeutic, conduita medicală devenind o adevărată provocare.

METODE: Vom trece în revistă, ilustrând prin cazuri clinice, principalele etiologii ale unei cefalee secundare în perioadele de sarcină și post-partum, de la tromboza venoasă cerebrală la disecția carotidiană și sindromul de vasoconstricție cerebrală reversibilă. De asemenea, vom aborda și particularitățile cefaleelor primare în sarcină și post-partum, precum și conduita terapeutică adecvată celor 2 situații.

CONCLUZII: Diagnosticul și tratamentul cefaleelor, fie ele primare sau secundare, la sexul feminin și mai ales în timpul sarcinii și post-partum, presupun o bună recunoaștere a factorilor de risc și a numeroaselor diagnostice diferențiale, o conduită terapeutică întârziată putând pune în pericol viața mamei și a fătului.

COMPLICAȚII NEUROLOGICE RARE ÎN INFECȚIA CU VIRUSUL SARS-COV2

Efremov Mihaela [1], Temușco Iulia [1], Corcevoi Marina [1], Prisacari Andrei [1], Răscanu Irinel [1]

[1] Secţia de Neurologie, Spitalul Clinic de Recuperare, Iaşi

O mare parte din atenția privind pandemia globală cu virusul SARS-COV2 s-a concentrat asupra complicațiilor cardiovasculare, pulmonare și hematologice. Cu toate acestea, complicațiile neurologice prezinta un subiect din ce în ce mai recunoscut în termeni de morbiditate și mortalitate în infecția cu virusul SARS-COV2. Conform rapoartelor din studiile actuale, manifestările neurologice par să apară la majoritatea pacienților internați în cursul evoluției bolii, iar în 42% din cazuri sunt prezente la momentul debutului bolii. Cefaleea, anosmia/hiposmia, ageuzia/disgeuzia si mialgia par a fi cele mai tipice și frecvent întîlnite manifestări neurologice.

Complicațiile severe, precum accidentul vascular cerebral, hemoragia cerebrală, meningita, encefalita, tromboza venoasă sinusală, sindromul Guillain-Barré, mielita transversă acută, rabdomioliza, convulsiile, encefalopatia acută necrotizantă, tulburarile de mișcare, sunt menționate într-o multitudine de studii și rapoarte de caz, unele, descriind manifestările neurologice ca prezentare primară a infecției cu virusul SARS-COV2 și asocierea ulterioară a simptomelor tipice.

Prezentarea actuală, are ca scop revizuirea cazurilor descrise în literatură, și a celor mai recente constatări referitor la o parte din complicațiile neurologice întâlnite mai rar în infecția cu virusul SARS-COV2. Într-un studiu realizat pe 200 de lucrări (44 de articole), au fost identificate 93 de cazuri de tulburari de mișcare asociate infecției SARS-COV2. Mioclonia a fost prezentă în 63,4% (n= 59), ataxie în 38,7% (n = 36), tremor de acțiune/postural în 10,8% (n = 10), sindrom rigidakinetic în 5,38% (n = 5), anomalii oculomotorii în 20,4% (n = 19), catatonie în 2,1% (n = 2), distonie în 1,1% (n = 1), coree în 1,1% (n = 1), tulburări funcționale (psihogene) de mișcare la 3,2% (n = 3). Encefalopatia a fost o asociere comună (n = 37, 39,78%). În perioada martie 2020 - ianuarie 2021, în 21 de țări, au fost raportate 43 de cazuri de mielită transversa acută, 23 de bărbați (53%) și 20 de femei (47%) cu vârste cuprinse între 21 și 73 de ani (vârsta medie, 49 de ani). Din cele 43 de cazuri, encefalomielita acută diseminată (ADEM) a fost prezentă la 8 pacienți, în principal femei (67%) cu vârsta cuprinsă între 27 și 64 de ani, alți 3 pacienți au prezentat cecitate ca urmare a neuromielitei optice, iar alții 2 au avut și Neuropatie axonală motorie acută (AMAN).

De asemenea, un caz de encefalomielită acută diseminată este descris ca fiind manifestarea de debut a infecției, fără alte simptome pulmonare evidente. Encefalopatia acută necrotizantă a fost identificată în 23 de cazuri, conform studiilor, pacienții aveau vârste cu vârste cuprinse între 43 și 77 de ani, cu o vârstă medie de 58 de ani. Doua rapoarte de caz, descriu debutul bolii Creutzfeldt-Jakob în contextul infecției, emițând ipoteza că activarea cascadei de mediatori inflamatori sistemici caracteristici infecției COVID-19 ar fi putut accelera patogenia bolii prionice și neurodegenerarea. Stabilirea cu siguranță a unei coincidențe sau a unei relații cauză-efect între cazurile descrise și infecția cu virusul SARS-COV2, poate să nu fie întotdeauna posibilă, dar cunoașterea și studierea acestora este importantă atât în contextul pandemiei actuale, cât și pentru viitor.

Cuvinte cheie: virusul SAR-COV-2, encefalomielită acută diseminată, mielită transversă acută, encefalopatie acută necrotizantă, boala Creutzfeldt-Jakob

DUREREA CRONICĂ POST-ACCIDENT VASCULAR CEREBRAL: DE LA DIAGNOSTIC LA TRATAMENT

Tudor-Marcel Genes [1], Cezara Bobric [1,2], Roxana Troașe [2], Ioan Chirap-Mitulschi [2], Doru Baltag [2], Ciprian Rezuș [1,3]

[1] Universitatea de Medicină și Farmacie „Grigore T. Popa", Iași
[2] Secţia de Neurologie, Spitalul Clinic de Recuperare, Iaşi
[2] Clinica III Medicală, Spitalul Clinic Județean de Urgenţe „Sf. Spiridon", Iași

Accidentul vascular cerebral (AVC) reprezintă cea mai frecventă cauză de dizabilitate la adult și a doua cauză de mortalitate la nivel mondial. Durerea este o complicație des întalnită la pacienții cu un AVC, aproximativ jumatate dintre aceștia prezentând un sindrom dureros cronic. Durerea post-AVC rămane subdiagnosticată din cauza unor particularități ale pacienților neurologici precum afazia, sindromul de neglijență sau demența.

Pacienții cu durere post-AVC suferă un declin funcțional și cognitiv mai accentuat, prezintă o calitate mai slabă a vieții, fatigabilitate, tulburări de somn, tulburări de memorie sau depresie. În fiziopatologia durerii sunt implicate atât mecanisme centrale și periferice, cât și factori psihologici sau factori autonomi. Durerea post-AVC se poate manifesta sub forma mai multor sindroame, atât de tip neuropat, cât și nociceptiv. Dintre acestea, cele mai frecvent întâlnite sunt reprezentate de durerea de tip central, durerea secundară spasticității, sindromul umărului dureros, sindromul dureros regional complex sau cefaleea post-AVC.

Tratamentul poate ameliora durerea la până la 70% din supraviețuitorii unui AVC, din arsenalul terapeutic făcând parte antidepresivele triciclice, inhibitorii selectivi ai recaptării serotoninei și norepinefrinei, liganzii canalelor de calciu voltaj-dependente α2-δ, antiepilepticele, anestezicele opioide, clonidina sau betablocantele. Alte metode terapeutice pot fi reprezentate de stimularea magnetică transcraniană, stimularea cerebrala profundă, talamotomia, rizotomia dorsală selectivă, acupunctura, terapia cognitiv comportamentală sau terapiile de distragere de la durere.

Deși sindromul dureros cronic reprezintă o provocare pentru clinician, o anamneză minuțioasa, utilizarea scalelor de durere, precum și un examen clinic complet cresc șansele unui diagnostic corect și a unui tratament țintit.

CUVINTE CHEIE: accident vascular cerebral, durere neuropată, antidepresive triciclice

EVOLUȚIA CONCEPTULUI TERAPEUTIC ÎN FORMA AVANSATĂ A BOLII PARKINSON

Aurora Constantinescu [1]

[1] Spitalul Elytis, Iași

Boala Parkinson, afectiune neurodegenerativa a sistemului nervos, asociata cu o serie de simptome motorii și non-motorii cu efecte grave asupra calității vieții, continua sa preocupe clinicienii si cercetatorii in domeniu.Stadiul avansat al bolii reprezinta o zona de interes pentru instituirea in timp optim a unor terapii adecvate ,care sa mentina sub control evolutia.

Forma avansata a bolii este generata de disfunctiatractului digestiv, cu implicatie in absobtia medicatiei antiparkinsoniene orale. Sunt discutate posibilele terapii asistate de dispozitiv destinate acestei faze.

Din 2009 in Romania se utilizeaza eliberarea dopaminergica continua prin gelul levodopa / carbidopa (pompa DUODOPA) cu eliberare directa in prima portiune a duodenului.Experienta clinica dobandita ne permite sa discutam avantajele acestei terapii si concluzia unei mai bune eficiente, cu cat este aplicata mai precoce in forma avansata a bolii.Din 2021 beneficiem de gelul cu levodopa/carbidopa / entacapone (pompa LECIGON), aducand avantaje pacientului.La inceputul acestui an s-a aprobat rambursarea si pentru penul cu apomorfina (APO-GO pen) cu administrare subcutanata.Aceste terapii pot fi asociate tehnicii chirurgicale de stimulare cerebrala profunda.

Neurologul trebuie sa le cunoasca in egala masura pentru acordarea tratamentului adecvat fiecarui pacient

CUVINTE CHEIE: Boala Parkinson, forma avansata a bolii, terapia asistata de dispozitiv

MANAGEMENTUL MULTIDISCIPLINAR AL COMPLICAŢIILOR MIASTENIEI GRAVIS ÎN POST-PARTUM – PREZENTARE DE CAZ

Cozma Alexandra Ioana [1], Diana Nicoleta Hodorog [1], Raluca-Andreea Carpusor Dragan [1], Mihaela Moisii[1], Alexandra Maria Gaina [1], Bogdan Dobrovat [1], Vlad Hârtie [1],

[1] Clinica Neurologie I, Spitalul Clinic de Urgențe „Prof. Dr. N. Oblu"

INTRODUCERE: Miastenia gravis este o afecțiune autoimună care determină blocajul transmiterii neuromusculare prin producția anormală de autoanticorpi directionați către receptorii de acetilcolină de tip nicotinic. Această patologie afectează preponderant femeile aflate la vârsta reproductivă. Sarcina este unul dintre factorii care pot induce sau agrava această boală.

DESCRIEREA CAZULUI: Pacientă în vârstă de 36 de ani, însărcinată în 32 de săptămâni, a fost adusă în regim de urgență pentru fenomene de insuficiență respiratorie acută (dispnee cu ortopnee), asociind de aproximativ 6 luni oboseală musculară generalizată cu accentuare vesperală şi imposibilitatea susținerii voluntare a extremității cefalice. Având in vedere riscul materno-fetal crescut, pacienta a fost direcționată către serviciul de obstetrică si ginecologie,unde s-a practicat cezariana în urgență. În urma investigațiilor effectuate (testare la anticolinesterazice–neostigmină; serologie specifica: anticorpi anti-receptor pentru aceticolina, anticorpi anti MUSK; evaluare electromiografică) s-a stabilit diagnosticul de criză miastenică. Pacienta a necesitat intubare orotraheală şi ventilație mecanică încă de la internare în contextul fenomenelor de insuficiență respiratorie acută, evoluția fiind grevată de multiple complicații: atelectazie pulmonară bilaterală, pneumotorax, pneumomediastin şi pneumoperitoneu; decelarea unei infecții de tract respirator cu o bacterie multidrog rezistentă în culturile din aspiratul traheo-bronşic, intubare prelungită, practicarea traheostomiei. Sub tratament specific etiopatogenic (administrarea intravenoasă de imunoglobuline, agenți anticolinesterazici, tratament corticoterapic) şi management multidisciplinar al complicațiilor,evoluția pacientei a fost favorabilă cu remiterea simptomatologiei prezente la internare.

CONCLUZII: Criza miastenică reprezintă o urgență neurologică şi poate avea prognostic favorabil şi mortalitate scăzută în contextul diagnosticului precoce şi managementului multidisciplinar.

CUVINTE CHEIE: criza miastenică, sarcina, management multidisciplinar

MANIFESTĂRI NEUROLOGICE MEDIATE DE SISTEMUL IMUN ÎN CADRUL INFECȚIEI SARS-COV-2

Monica-Maria Lupușoru [1], Roxana Troașe [1], Ioan Alexandru Chirap Mitulschi [1], Doru Baltag [1]

[1] Clinica de Neurologie, Spitalul de Recuperare Iași

Infecția cauzată de coronavirusul SARS-CoV-2 a avut consecințe devastatoare la nivel mondial, afectând peste 300 de milioane de oameni. Impactul acesteia a fost resimțit atât la nivelul sistemului sanitar, cât și la nivelul sistemului economic și social.

Înțelegerea mecanismului de funcționare a sistemului imun reprezintă elementul cheie în lupta împotriva agenților patogeni. Pentru inițierea unui tratament eficient este esențială cunoașterea procesului patogenic.

Frecvența raportării complicațiilor neurologice a crescut, infecția afectând atât sistemul nervos central cât și cel periferic. Mecanismele apariției acestor manifestări neurologice sunt diferite, fiind evidențiate rolul furtunei de citokine cu nivele ridicate de Il-6, TNF-α, IL-1β, CCL2 și GM-CSF, afectarea directă de către virus a sistemului nervos central, dezvoltarea unei stări de hipercoagulabilitate și afectarea barierei hematoencefalice.

Lucrarea de față prezintă prin intermediul studiilor din literatura de specialitate mecanismele prin care virusul afectează sistemul nervos și implicarea sistemului imun în patogeneza acestor manifestări.

CUVINTE CHEIE: COVID 19, neuroinflamație, SARS-CoV-2, sistem nervos

MIOPATII INFLAMATORII-PREZENTARE DE CAZ CLINIC

Atănăsoaei Andreea, Asaftei Raluca, Bîrsanu Lenuța, Cuciureanu Dan Iulian

INTRODUCERE: Miopatiile inflamatorii indiopatice reprezinta un grup de entităti patologice inflamatorii caracterizate prin scăderea forței musculare, creșterea nivelului seric al enzimelor musculare, apariția de anticorpi specifici și nespecifici și infiltrat inflamator la examenul histologic.Din acest grup fac parte dermatomiozita, polimiozita și miopatia cu corpi de incluziune

MATERIAL ŞI METODĂ: Două cazuri clinice cu patologie musculară-miopatii inflamatorii:polimiozita în cadrul sindromului Sjogren și miozita cu corpi de incluziune.

CAZ CLINIC 1 Pacient G.M, 59 ani cunoscut cu factori de risc vascular (HTA, tabagism cronic)în antecedente (pneumonie comunitară în 2018), se internează pentru deficit important de forță la nivelul membrelor superioare şi inferioare predominant proximal, tulburări de deglutiție pentru solide şi lichide, scădere ponderală semnificativă, simptomatologie instalată insidios în urmă cu aproximativ 2 ani.

EXAMEN CLINIC ȘI INVESTIGAȚII PARACLINICE: Deficit de forță la membrele superioare membre inferioare predominant proximal;Tulburări de deglutiție pentru solide și lichide;Sindrom inflamator (VSH=80mm/h, CRP=6U/L);Afectare musculară: (CK=615U/L,LDH=580U/L)Profil miozitic extins-anticorpii SS-A, Ro-52, SS-B-intens pozitivi EMG-modificări de tip miogen Biopsia musculară-modificări de tip inflamator și degenerativ

CONCLUZII: Coroborând datele clinice cu cele paraclinice (profil miozitic, biopsia musculară, examen electrodiagnostic), răspunsul pozitiv la tratamentul cu imunosupresor putem susține diagnosticul de miopatie imună inflamatorie în cadrul bolii Sjogren.

CAZ CLINIC 2: Pacient I.V.,59 ani, mediul urban, fără antecedente personale patologice semnificative până la momentul prezentării, s-a prezentat pentru deficit de forță la nivelul membrului superior stâng predominant distal.

CLINIC: Pacient conștient, cooperant, orientat temporo-spatial auto si allopsihic;-fără semne de iritatie meningeală;-fără afectare în teritoriul nervilor cranieni;-deficit de forță la nivel membrelor superioare predominat distal pe stânga, reflex tricipital abolit pe stânga, amiotrofii la nivelul flexorilor degetelor pe stânga

PARACLINIC:-biologic:absența sindromului inflamator;-enzimele musculare cu valori normale;EKG, Rx pulmonară-în limite normale;EMG: modificari de tip miogen;biopsie musculara:modificari relevante pentru miozita cu corpi de incluziune

CONCLUZII: Coroborand datele clinice, paraclinice, examenul electrodiagnostic,biopsia musculara putem sustine diagnosticul de miozita cu corpi de incluziune

MIȘCĂRILE INVOLUNTARE DROG INDUSE

Raluca Ciocîntă [1], Alexandra Romanov [1], Simona Prodan [1], Florentina Danciu [1], Dan Cuciureanu [1]

[1] Clinica Neurologie I, Spitalul Clinic de Urgențe „Prof. Dr. N. Oblu"

Descris ca entitate clinică separată pentru prima oară în 1970, conceptul miscărilor involuntare drog induse reprezintă un mic procent din adresările neurologice, dar sunt absolut necesare a fi cunoscute, deoarece în cazul unui eșec de diagnostic pot fi asociate cu un grad semnificativ de morbiditate și mortalitate. Drept consecință, medicul neurolog trebuie să fie familiarizat cu recunoasterea precoce a tulburării de mișcare și realizarea unei anamneze amănunțite, în vederea instituirii unui management prompt care să includă oprirea agentului medicamentos implicat, terapie de sustinere și, uneori, un alt tratament farmacologic.

Miscările involuntare drog induse pot fi clasificate în funcție de profilul temporal - între inițierea medicației și apariția simptomelor (acute, subacute, cronice), de modalitatea de prezentare (mișcări involuntare de tip hiperkinetic - distonia, coreea, tremorul, miocloniile sau de tip hipokinetic, în care caracteristica principală este rigiditatea) și agentul farmacologic implicat (neuroleptice tipice sau atipice și alți blocanți ai receptorilor dopaminergici, antidepresive, antiepileptice, antimicrobiene, antiaritmice sau medicamente cu viză gastrointestinală).

În aceste conditii, în cazul prezenței unor mișcări involuntare, mai ales cu debut acut sau subacut , etiologia medicamentoasă ar trebui să fie mereu in fruntea listei de diagnostice diferentiale. Prin urmare, cunoasterea reactiilor adverse farmacologice, dar si recunoașterea timpurie a mișcărilor involuntare induse de acestea, pot duce la un managementul prompt, cu imbunatatirea prognosticului funcțional al pacientului, până la recuperare completă.

Cuvinte cheie: mișcări involuntare, agent farmacologic, reactii adverse

NOUTĂŢI ÎN DOMENIUL SISTEMELOR HIBRIDE MECATRONICE& ELECTROSTIMULARE PENTRU RECUPERAREA MEMBRULUI SUPERIOR LA PACIENŢII CU ACCIDENT VASCULAR CEREBRAL

Marian-Silviu Poboroniuc [1], Andrei Piseru [1,3], Teodora Piseru [1,3], Dănuț Irimia [1], Bogdan Ignat [2,3],

[1] Facultatea de Inginerie Electrică, Energetică şi Informatică Aplicată, Universitatea Tehnică "Gheorghe Asachi" din Iaşi

[2] Universitatea de Medicină și Farmacie " Grigore T. Popa" Iași

[3] Spitalul Clinic de Recuperare Iași

Piața dispozitivelor medicale care vizează recuperarea neuromotorie a membrului superior, de exemplu, după un accident vascular cerebral (AVC), este în continuă dezvoltare, cu noi idei benefice tehnicilor de recuperare neuromotorie. Există deja sisteme tip exoskelet care pot susține pasiv sau activ mişcarea, sau variante de electrostimulare transcutanată, încercând susținerea exercițiilor în oglindă cu brațul valid, pentru potențarea reorganizării corticale şi implicit recuperarea neuromotorie. Recent, literatura de specialitate (Bruni et al., 2018, J. of Clinical Neuroscience) a demonstrat că sistemele hibride exoschelet-stimulare electrică funcțională (FES), pentru membrul inferior, dau rezultate mai bune în recuperare decât numai utilizarea unor sisteme tip exoschelet/robot. Echipa de cercetare din cadrul proiectului MANUTEX (PN-III-P2-2.1-PTE-2019-0136/2020) a propus un nou sistem hibrid exoschelet & FES pentru recuperarea mâinii la pacienții cu AVC. Acesta se află în testare clinică şi unele rezultate pot fi prezentate în cadrul acestei manifestări ştiințifice.

METODA: Sistemul MANUTEX constă dintr-o mănuşa mecatronică şi una textilă cu electrozi de electrostimulare incorporați, plasate pe mâna paralizată şi o mănuşă senzorială plasată pe mâna sănătoasă. Sistemul de control susține diverse exerciții executate cu ambele mâini, mâna paralizată încercând să copie mişcările mâinii sănătoase, controlul balansat al electrostimularii şi/sau al sistemului mecatronic fiind direct legat de potențialul restant la nivelul mâinii paralizate. Echipamentul este amplasat într-o sală de lucrări practice din incinta Spitalului Clinic de Recuperare Iaşi pentru a putea avea acces loturile care urmau sa fie evaluate. Sistemul urmează a fi testat intensiv atât cu personalul de specialişti cât şi cu pacienți cu AVC. Consimțământul informat se obține de la fiecare participant. Pentru început a existat un lot de 12 subiecți sănătoşi şi 4 pacienți cu AVC (AVC în teritoriul arterei cerebrale mijlocii în urma cu maxim 2 ani). Criteriile de includere s-au bazat pe evaluarea afectării funcției membrului superior, cuantificare bazată pe scala Ashworth și Fugy-Meyer.

PARAPAREZA ATAXICĂ - PRIMUL SEMN DE NEOPLAZIE

Diana Pușcașu [1], Ioan Chirap-Mitulschi [1], Roxana Toașe [1], Tudor Genes [1], Doru Baltag [1], Marius Dabija [1]

[1] Institutul Regional de Oncologie Iași România
[2] Universitatea de Medicină și Farmacie "Grigore T. Popa" Iași România
[3] Spitalul Clinic de Recuperare Iași România
[4] Spitalul Clinic de Urgență "Prof.Dr.Nicolae Oblu" Iași România

Colangiocarcinomul este a doua cea mai frecventă neoplazie cu localizare hepatică, după hepatocarcinom, și se încadrează în neoplaziile agresive cu prognostic nefavorabil, fiind diagnosticat, în majoritatea cazurilor, în stadii local avansate sau metastatice, din cauza evoluției lent progresive, asimptomatice. În funcție de localizarea formațiunii tumorale, intrahepatic, perihilar sau extrahepatic, pacienții se prezintă la medic pentru simptome nespecifice precum scădere ponderală, durere abdominală sau icter. Printre cele mai frecvente diseminări secundare se numără cele limfonodulare, hepatice, pulmonare și peritoneale, cele osoase și cerebrale fiind mai puțin comune.

Un pacient, în vârstă de 71 ani, a fost admis în regim de urgență în Compartimentul de Neurochirurgie în noiembrie 2021 pentru parapareză brusc instalată. La evaluarea RMN s-a obiectivat o formațiune osteocondesantă cu localizare la nivelul coloanei dorsale și s-a intervenit chirurgical în vederea exciziei, pacientul fiind direcționat către Clinica de Neurologie în vederea terapiei de recuperare neuromotorie. Examenul anatomopatologic a obiectivat prezența metastazei osoase de adenocarcinom de tip biliopancreatic, iar evaluarea imagistică a confirmat prezența formațiunii tumorale hepatice și a adenopatiilor. Ulterior, pacientul a fost redirecționat către Serviciul de Oncologie Medicală pentru inițierea chimioterapiei în scop paliativ.

Neoplasmul căilor biliare este rareori asociat cu diseminările secundare osoase, iar cazurile citate în literatură descriu ca prime semne și simptome sindromul algic și fracturile pe os patologic, parapereza brusc instalată nefiind citată. Abordarea unui astfel de caz este complexă, multidisciplinară, echipa care îngrijește pacientul fiind alcătuită din oncolog, neurolog, neurochirurg, radioterapeut, gastroenterolog, radiolog, anatomopatolog, psiholog și kinetoterapeut.

CUVINTE CHEIE: parapareză, colangiocarcinom, metastază vertebrală

PARTICULARITĂȚI DE DIAGNOSTIC ȘI TRATAMENT ÎN POLIRADICULONEVRITA INFLAMATORIE ACUTĂ ASOCIATĂ VIRUSULUI SARS-COV-2

Dorin Cristian Antal [1,2], Thomas Gabriel Schreiner [1,2], Merticaru Iuliana Andreea [1], Calugarici Daria [1], Theona Eliza Crihan [3], Alexandrina Rotar [1]

[1] Clinica de Neurologie, Spitalul Clinic de Recuperare, Iași
[2] Universitatea de Medicină și Farmacie "Grigore T. Popa" Iași România
[3] Clinica de Psihiatrie I Acuti Femei, Institutul de Psihiatrie Socola Iasi

INTRODUCERE: Poliradiculonevrita inflamatorie acuta reprezinta cea mai frecventa cauza de paralizie flasca acuta, considerente pentru care este necesar un management specific si precoce. Prezinta un spectru fenotipic vast, cu criterii de diagnostic clinicoparaclinice(Brighton 2011),din care se mentioneaza forma clasica caracterizata prin paralizie flasca ascendenta bilaterala, dar si forme atipice, cu posibilitatea includerii in tabloul clinic a disfunctiei autonome, respiratorii si a neuropatiilor multiple de nervi cranieni.

MATERIAL ȘI METODĂ: Tangențialitatea dintre spectrumul sindromului Guillain-Barre si prodromul infectios reprezinta o cvasiconstanta, motiv pentru care particularitatile si neurovirulenta asociate patogeniei cu infectia virala SARS-COV-2 se doresc a fi decelate. Majoritatea pacientilor prezentau simptome prodromale respiratorii sau sistemice, fiind obiectivate intr-un procent mai mic(<20%) si cazuri asimptomatice la debut bolii. Intervalul mediu de latenta intre COVID-19 si debutul GBS a fost 11.5-16 zile, cu predominanta sexului masculin(68.5%). Distributia variantelor clinico-electrofiziologice se incadreaza in forma clasica de GBS(senzitivo-motorie 75%), cu asocierea neuropatiilor craniene sub 25% din cazuri, iar prevalenta majoritara ca subtip electrodiagnostic a fost AIDP(>75%). Prezenta hiposmiei/disgeuziei a fost asociata cu un interval mai scurt de 7 zile pana la debutul simptomatologiei GBS si o incidenta crescuta a neuropatiilor craniene. In cadrul criteriilor paraclinice, se mentioneaza prezenta disociatiei albumino-citologice in peste 75% din cazuri, dar cu mentiunea statusului predominant nedecelabil in LCR al ARN SARS-COV-2, cat si al Ac anti-gangliozide. Hipotensiunea arteriala si ratele de admisie in servicul ATI au fost prezente intr-un procent mai mare comparativ cu pacientii non-COVID-19. Pacientii au prezentat un prognostic favorabil la 6luni in peste 70% din cazuri(HFGS<3), deziderat obtinut principal prin tratamentul patogenic cu IgIV.

DISCUȚII: Intervalul temporal dintre simptomele infectioase si cele neuropate, absenta pleocitozei in LCR si PCR negativ in LCR sustin mecanismul patogenic principal postinfectios prin mimetism molecular. O ipoteza insuficient explorata este cea a patternului para-infectios al GBS post COVID-19,similar virusului Zika, cat si apartenenta la ''long COVID 19 syndrome''.

CUVINTE CHEIE: GBS,Criterii Brighton,AIDP,HFGS,COVID-19

ROLUL MODULATORILOR DE RECEPTOR S1P ÎN TRATAMENTUL SCLEROZEI MULTIPLE – CE DĂM? CUI DĂM? CE AȘTEPTĂRI AVEM?

Alina Săcărescu [1,2],

[1] Universitatea de Medicină și Farmacie "Grigore T. Popa" Iași, Facultatea de Medicină
[2] Spitalul Clinic de Recuperare Iași, Clinica Neurologie

Receptorii sfingozin-1-fosfat (S1P) prezintă o largă distribuție la nivelul organismului și mediază o varietate de funcții biologice. Subtipul 1 al acestor receptori se găsește la nivelul limfocitelor și are un rol important în oferirea semnalelor adecvate pentru ca limfocitele să părăsească organele limfoide și să pătrundă în circulație. Implicarea receptorilor S1P în traficul limfocitar a determinat ca aceștia să fie priviți drept ținte terapeutice în afecțiunile în care activarea sistemului imun reprezintă o componentă cheie. Fiind inițial concepuți pentru prevenirea rejecției acute după transplant renal, modulatorii de receptor S1P sunt momentan aprobați exclusiv în tratamentul sclerozei multiple. Prin sechestarea limfocitelor autoreactive, modulatorii de receptor S1P reduc recircularea acestor celule inflamatorii și împiedică pătrunderea lor subsecventă la nivelul sistemului nervos central. Reprezentantul de clasă este fingolimodul, acesta fiind și prima formă de terapie modificatoare de boală cu administrare orală aprobată pentru scleroza multiplă în 2010. De atunci și până în prezent, o serie de alți modulatori de receptor S1P au primit aprobare, și anume siponimod, ozanimod și ponesimod, în timp ce alții se află încă în studiu. Lucrarea de față își propune să realizeze o trecere în revistă a indicațiilor, contraindicațiilor, beneficiilor și potențialelor efecte adverse ale modulatorilor de receptor S1P aprobați până la momentul actual. Propunem o prezentare comparativă a acestora, astfel încât să fie conturată o imagine clară a utilității lor în tratamentul sclerozei multiple. Cu toate că există o diversitate de medicamente ce pot fi utilizate în scleroza multiplă, noi forme terapeutice sunt necesare și continuă să fie dezvoltate. În plin proces de cercetare se regăsesc și inhibitorii de tirozin kinază Bruton, iar studiile existente până în prezent sunt promițătoare și indică faptul că și această clasă terapeutică ar putea avea un rol esențial.

SINDROM TROMBOTIC TROMBOCITOPENIC IMUN INDUS POST-VACCINARE ÎMPOTRIVA COVID-19

Vulpoi Georgiana-Anca [1], Ciobotaru Alexandrina-Delia [1], Cuciureanu Dan Iulian [1,2], Bîrsanu Lenuța [1]

[1] Spitalul Clinic de Urgențe „Prof. Dr. N. Oblu", Iași

[2] Universitatea de Medicină și Farmacie „Grigore T. Popa", Iași, România

INTRODUCERE: O componentă importantă în lupta împotriva pandemiei COVID-19 o reprezintă vaccinarea. Actualmente cele mai utilizate vaccinuri sunt cele de tip ARNm și cele vectoriale virale. Ca orice medicament, vaccinurile pot determina reacții adverse locale sau sistemice. După introducerea vaccinurilor vectoriale virale (Vaxzevira, Janssen), au fost raportate evenimente trombotice severe asociate cu trombocitopenie.

MATERIALE ȘI METODE: Pacientă în vârstă de 23 ani, imunizată împotriva COVID-19 cu vaccinul Janssen, se adresează departamentului de primiri urgențe pentru cefalee intensă, grețuri, vărsături alimentare și otalgie stângă. În primele 24 de ore de la prezentare completează tabloul clinic cu o criză convulsivă tonico-clonică generalizată. Ulterior instalează deficit motor persistent la nivelul membrelor de partea stângă și alterarea stării de conștiență cu necesitatea intubării oro-traheale și ventilației mecanice. CT cranio-cerebral+CIV evidențiază tromboză venoasă cerebrală și hematom emisferic drept. Analizele de laborator decelează trombocitopenie (61.000 uL), D-dimeri crescuți (3097ng/ml), ridicându-se suspiciunea unui Sindrom trombotic trombocitopenic imun indus. S-au recoltat probe de laborator pentru dozarea anticorpilor anti-factor plachetar4 (PF4) și s-au efectuat 5 ședințe de plasmafereză. S-a intervenit neurochirurgical realizându-se craniectomie decompresivă și evacuarea hematomului intracerebral.

REZULTATE: Evoluția clinică, biologică și imagistică a fost favorabilă, cu recuperarea în totalitate a deficitului motor la aproximativ o lună de la externare.

CONCLUZII: Sindromul trombotic trombocitopenic imun indus este o complicație rară, dar severă, ce poate surveni post vaccinare COVID-19 cu unul dintre vaccinurile vectoriale virale disponibile. Medicii trebuie să fie familiarizați cu tabloul clinic și criteriile de diagnostic, în vederea realizării managementului rapid și corect, ce poate asigura pacientului o evoluție neurologică favorabilă.

CUVINTE CHEIE: tromboză, vaccin vectorial viral, anticorpi anti-factor plachetar4, trombocitopenie;

ANTRENAMENTUL MUSCULATURII RESPIRATORII LA PACIENȚII CU BOLI PULMONARE CRONICE, INCLUSIV COVID-19

Paraschiva Postolache[1][3], Ștefan Săndulache[2], Constantin Ghimuș[2], Andrei Săndulache[3], Liliana Chelariu[3]

[1] Universitatea de Medicina și Farmacie „Grigore T. Popa" Iași
[2] Spitalul Clinic de Pneumoftiziologie, Iași, Secția Pneumologie I
[3] Spitalul Clinic de Recuperare, Iași, Secția Clinică Recuperare Medicală Respiratorie

INTRODUCERE: Mușchii respiratori au rol esențial în menținerea ventilației normale și a schimburilor gazoase corespunzătoare. Afectarea acestora pot determina manifestări clinice ale bolilor pulmonare: afectarea mușchilor inspiratori se corelează cu apariția dispneei, oboselii și dezvoltarea insuficienței respiratorii hipercapnice, în timp ce a mușchilor expiratori este legată de eficiența tusei. De aceea, antrenamentul musculaturii respiratorii (AMR) este o componentă importantă a programului de recuperare respiratorie (RR), având beneficii de sine stătător.

METODE: Lucrarea expune aspectele legate de musculatura respiratorie și antrenamentul acesteia, ca parte semnificativă a programului complex de RR, precum dispozitivele și tehnica de testare, indicațiile, contraindicațiile, tipurile de antrenament etc.

REZULTATE: Evaluarea presiunii maxime inspiratorii/expiratorii (MIP/MEP) bucale va precede AMR (recomandarea este ca începerea AMR să fie la MIP sub 60 cm H2O). La început, exercițiile vor fi efectuate sub supravegherea directă a unui kinetoterapeut, apoi se încurajează autogestionarea și pacienții trebuie să efectueze antrenamentul de lungă durată la domiciliu, de sine stătător sau ca parte integrantă a programului de RR. De obicei, antrenamentul musculaturii inspiratorii este efectuat de pacienții care au ca principal simptom dispneea, iar în cazul celor care au secreții bronșice se folosește și antrenamentul musculaturii expiratorii.

CONCLUZII: AMR oferă beneficii semnificative atunci când se aplică individual sau când este integrată într-un program de RR, îmbunătățind forța musculară și rezistența mușchilor respiratori, crescând capacitatea de efort a pacienților cu boli pulmonare cronice, inclusiv cu boală COVID-19.

ASPECTE EPIDEMIOLOGICE ALE PANDEMIEI DE COVID-19 ȘI IMPACTUL ACESTEIA ÎN SĂNĂTATEA PUBLICĂ

Alina Manole [1], Liliana Chelaru [1], Clementina Cojocaru [1], Mugur Manole [1]

[1] Universitatea de Medicină și Farmacie „Grigore T. Popa"

INTRODUCERE: Pandemia de COVID-19 evoluează rapid, datele epidemiologice și statistice fiind baza după care sunt implementate o serie de măsuri pentru a reduce transmiterea virusului, în funcție de situație și context. Dacă modelul de transmitere de la animal la om este neclar încă, transmiterea interumană, prin picături septice și suporturi contaminate, a determinat răspândirea rapidă a SARS-CoV-2, până la nivel pandemic.

METODE: Metaanalizele recente au evidențiat că trăsăturile demografice ale populației, infrastructura și accesul la asistența medicală au reprezentat factori favorizanți semnificativi pentru evoluția pandemiei.

REZULTATE: Comorbiditățile preexistente, cum ar fi hipertensiunea arterială, diabetul zaharat, obezitatea, bolile cronice renale, pulmonare, cardiace și bolile maligne, au fost asociate cu un risc crescut de internare în ATI și deces, în special la pacienți cu forme severe de infecție cu SARS-CoV-2, la toate grupele de vârstă. Apariția de variante care determină îngrijorare (variants of concern) a dus la modificări importante în epidemiologia bolii, cu impact major asupra politicilor de sănătate publică și metodelor de prevenție disponibile.

CONCLUZIE: Cunoașterea particularităților epidemiologice și evoluția acestora pe parcursul pandemiei de COVID-19 contribuie la eficientizarea aplicării măsurilor preventive generale și specifice de vaccinare în populații cu caracteristici atât de diferite și complexe.

CUVINTE-CHEIE: epidemiologie, COVID-19, prevenție

BENEFICIILE REABILITARII PULMONARE POST-COVID-19 – ASPECTE TEORETICE

Doina-Clementina Cojocaru [1,2], Ana-Maria Mantea [2]

[1] Universitatea de Medicină și Farmacie „Grigore T. Popa", Iași, România

[2] Spitalul Clinic de Recuperare Iași

INTRODUCERE: Infecția cu virusul SARS-COV2 (COVID-19) a evoluat rapid spre pandemie, în prezent fiind cunoscute tot mai multe aspecte virusologice, epidemiologice și de management clinic al bolii. Numeroase societăți profesionale medicale, inclusiv Societatea Română de Medicină Fizică și Reabilitare au trecut la elaborarea unor ghiduri și protocoale privind reabilitarea medicală a pacientului post-COVID-19, atât în faza precoce, cât și în faza tardivă a bolii, cunoscută și sub denumirea de sindrom de COVID-lung.

METODE: Reabilitarea pulmonară include o multitudine de tehnici eficiente - exerciții de respirație controlată, tehnici de mobilizare a secrețiilor bronșice, tusea și expectorația asistată, antrenamentul musculaturii ventilatorii și antrenamentul fizic de rezistență, combinat ulterior cu cel de forță. Rezultate: Aceste tehnici ameliorează raportul ventilație/perfuzie, activitatea diafragmului și îmbunătățesc unitatea cardio-pulmonară, crescând și capacitatea compensatorie a altor organe și sisteme.

CONCLUZIE: Reabilitarea pulmonară poate ameliora semnificativ principalele simptome invalidante datorate COVID-19, precum dispneea, fatigabilitatea, anxietatea sau depresia, poate imbunătăți parametrii fizici și calitatea vieții bolnavului, facilitând reîntoarcerea acestuia la o stare de normalitate.

BENEFICIILE REABILITĂRII PULMONARE POST-COVID-19 – EXPERIENȚA NOASTRĂ

Doina-Clementina Cojocaru [1,2], Ana-Maria Mantea [2], Cristina Lăcătuși [2], Liliana Chelariu [2], Alexandru Mihăilă [2], Oana Bunescu [2]

[1] Universitatea de Medicină şi Farmacie "Grigore T Popa" Iaşi
[2] Spitalul Clinic de Recuperare Iași

INTRODUCERE: Pacienții care au suferit de COVID-19, indiferent de forma de severitate, suferă adesea de simptome polimorfe, de intensitate și durată variabile, caracterizând COVID de lungă durată sau sechelele post-acute ale COVID-19 (PASC).

METODE: Au fost analizate datele clinice, imagistice și funcționale ale unui număr de 209 pacienți, cu antecedente recente de COVID-19 (boală confirmată în ultimele 3 luni dinaintea internării), internați în Secția Clinică Recuperare Medicală Respiratorie Iași, în perioada ianuarie-decembrie 2021. Datele extrase din foile de observație au fost prelucrate și analizate prin metodele statisticii descriptive, utilizând programul JASP 0.16. Rezultatele principale au arătat că pacienții cu COVID-19 în antecedentele recente au, în proporție de 100%, afectare pulmonară de tip fibrotic, obiectivată computer-tomografic, indiferent de severitatea formei clinice de boală. De asemenea, pacienții cu forme moderate și severe de boală mențin un sindrom inflamator rezidual, exprimat prin valori patologice ale CRP, un status de hipercoagulabilitate, dezvăluit de valori crescute ale D-dimerilor și alterarea DLCO. Testul de mers de 6 minute a obiectivat, la aproximativ 35% dintre pacienți, o insuficiență respiratorie latentă, cu valori normale ale saturației în repaus și scădere la efortul de mers. După parcurgerea primului program de reabilitare, majoritatea pacienților au avut o ameliorare simptomatică semnificativă, reflectată de diminuarea dispneei și a stării de fatigabilitate, precum și o creștere a capacității ventilatorii, reflectată de îmbunătățirea semnificativă a MIP.

CONCLUZIE: Reabilitarea pulmonară recunoaște provocări noi în era COVID-19, fiind necesară flexibilitatea în abordare și experiența multidisciplinară. Beneficiile programului de recuperare sunt evidente pentru bolnavul post-COVID, în special în primele trei luni, după toate formele de boală, ameliorând calitatea vieții și prognosticul pe termen mediu și lung.

DEPRESIA ȘI ANXIETATEA LA PACIENTUL CU BPOC

Elena-Andreea Moaleș [1,2], Corina Dima-Cozma [1,3]

[1] Universitatea de Medicină şi Farmacie "Gr. T. Popa", Iaşi, România
[2] Spitalul Clinic de Pneumoftiziologie Iași
[2] Clinica de Recuperare Cardiovasculară

INTRODUCERE: Bronhopneumopatia obstructivă cronică (BPOC) este o afecțiune cu o prevalență în creștere, care se caracterizează prin limitarea progresivă a fluxului de aer, prezența simptomelor respiratorii persistente și apariția manifestărilor extrapulmonare. Factori de risc precum fumatul de țigarete, expunerea ocupațională la pulberi organice și anorganice, dezvoltarea anormală a plămânilor dar și îmbătrânirea accelerată conduc la apariția inflamației pulmonare care accelerează degradarea funcției respiratorii la pacienții cu afecțiuni asociate. Depresia și anxietatea sunt comorbidități frecvente ale pacientului cu BPOC, necesită monitorizare chiar din stadiile incipiente și prezența unei echipe multidisciplinare.

METODE: Am realizat o analiză a literaturii de specialitate cu scopul identificării atât a principalelor mecanisme, cât și a efectelor depresiei și anxietății la pacientul cu BPOC, dar și implementarea unor măsuri terapeutice nonfarmacologice care cresc calitatea vieții.

REZULTATE: Principalele mecanisme care stau la baza progresiei BPOC sunt hipoxia cronică și sindromul inflamator care se caracterizează prin creșterea citokinelor proinflamatorii, proteinei C reactive și fibronogenului. Prezența sindromului inflamator s-a observat nu doar în BPOC, ci și în sindromul anxios-depresiv. Pentru pacientul cu BPOC și comorbidități psihiatrice, statusul inflamator reprezintă un factor de prognostic și influențează calitatea vieții. În ceea ce privește simptomatologia pacienților, suprapunerea simptomelor precum cefalee, astenie marcată, tulburări de somn reprezintă o provocare pentru medicul pneumolog. Un procent crescut de pacienți au raportat o agravare a dispneei, scăderea activității fizice și abuzul de medicamente. Terapia nonfarmacologică presupune reabilitare respiratorie și telereabilitare, cu posibilitatea comunicării și monitorizării parametrilor de la distanță.

CONCLUZIE: Prezența sindromului anxios-depresiv la pacientul cu BPOC presupune o atentă monitorizare și instituirea unor metode de tratament încă de la apariția primelor simptome. Reabilitarea pulmonară și telereabilitarea sunt mijloace de tratament nonfarmacologic care ameliorează simptomatologia, îmbunătățesc statusul fizico-psihic și cresc speranța de viață.

CUVINTE CHEIE: bronhopneumopatie obstructivă cronică, depresie, anxietate

EVALUAREA CLINICĂ ȘI FUNCȚIONALĂ A PACIENTULUI ÎN SECȚIA CLINICĂ DE RECUPERARE MEDICALĂ RESPIRATORIE IAȘI

Doina-Clementina Cojocaru [1,2], Cristina Lăcătuși [2]

[1] Universitatea de Medicină și Farmacie „Grigore T. Popa", Iași, România
[2] Spitalul Clinic de Recuperare Iași

INTRODUCERE: Reabilitarea pulmonară este o activitate medicală complexă, deoarece presupune, pe de o parte, o abordare multidisciplinară şi pe de altă parte, individualizarea programelor, adaptat nevoilor fiecărui pacient. Aceste nevoi sunt identificate printr-o atentă evaluare clinică și funcțională a fiecărui bolnav care se adresează Secției Clinice de Recuperare Respiratorie Iași.

METODE: Primul pas al acestui proces de evaluare este reprezentat de anamneză și de examenul clinic efectuat de medicul pneumolog/internist, vizând identificarea principalelor simptome ca reflectare a deficitului funcțional și a comorbidităților, Posibilitățile de investigare sunt reprezentate de explorările funcționale respiratorii (spirometrie, bodypletismografie, schimburile gazoase), determinarea concentrației NO în aerul expirat, a compoziției corporale (metabolimetru), testul de mers de şase minute cu pulsoximetrie, testul de efort cardio-respirator, evaluarea musculaturii respiratorii (PImax, PEmax), monitorizarea funcțională a parametrilor cardio-vasculari (Holter, ABPM, ECG de repaus, indice gleznă-braț), explorări imagistice și ecografice, chestionare pentru obiectivarea statusului functional și a calității vieții.

REZULTATE: Rezultatele tuturor investigațiilor clinico-funcționale și imagistice sunt interpretate și puse în context de medicul curant al pacientului pulmonar înrolat în programul de reabilitare, ghidând intensitatea acestuia, obiectivând progresul de la o sesiune la alta și oferind, cu acuratețe, date obiective legate de prognosticul pacientului și al recuperării funcționale.

CONCLUZIE: Pacienții cu patologie pulmonară cronică prezintă o simptomatologie tipică și limitarea capacității de efort, evaluarea clinică și funcțională aprofundată a acestora reprezentând primul pas în parcurgerea programului de reabilitare din Secția Clinică de Recuperare Medicală Respiratorie Iași.

GESTIONAREA LONG-COVID PRIN DLCO

Doina-Clementina Cojocaru [1,2], Cristina Lăcătuși [2]

[1] Universitatea de Medicină şi Farmacie "Gr. T. Popa", Iaşi, România
[2] Spitalul Clinic de Recuperare Iași

INTRODUCERE: DLCO, cunoscut și sub numele de TLCO, reprezintă un indicator al tuturor determinanților principali ai difuziei, cum ar fi aria, grosimea barierei alveolo-capilare și constanta de difuzie a gazului măsurat, o măsurare a conductanței sau ușurinței de transfer a moleculelor de monoxid de carbon din gazul alveolar în hemoglobina globulelor roșii din circulația pulmonară. Cel mai afectat organ prin coronavirusul SARS-CoV2 este plămânul, cu patologii care includ distrugerea difuză a epiteliului alveolar, afectarea/sângerarea capilară, formarea membranei hialine, proliferarea fibroasă septală alveolară și con-solidarea pulmonară. Se știe că afectarea funcției pulmonare și a capacității de exercițiu durează luni sau chiar ani la pacienții recuperați după pneumonii cu alte coronavirusuri (sindromul respirator acut sever-SARS și sindromul respirator din Orientul Mijlociu -MERS).

METODĂ: La recuperarea pacienților long-COVID este importantă evaluarea factorului de transfer alveolo-capilar, atât la debutul programului, cât și reevaluarea după trei luni, pentru urmărirea progresului. Cele mai frecvente anomalii sunt afectarea capacității de difuzie și defectul ventilator restrictiv, ambele asociate cu severitatea bolii.

REZULTATE: DLCO permite o evaluare de neegalat a sistemului pulmonar și are potențialul de a fi un indicator de avertizare timpurie pentru complicații, pentru long-COVID și pentru orice alte afecțiuni respiratorii.

CONCLUZIE: Pentru a diminua, pe termen lung, costurile pentru sănătatea pub-lică, precum și pentru a înțelege pe deplin nevoile persoanelor afectate de Covid-19, testarea funcției pulmonare trebui să fie considerată o strategie esențială de evaluare.

MONITORIZAREA PACIENȚILOR CU AFECȚIUNI PULMONARE CRONICE ÎN ERA COVID-19: CE, CUM, CÂND?

Paraschiva Postolache[1][3], Ștefan Săndulache[2], Constantin Ghimuș[2]

[1] Universitatea de Medicina și Farmacie „Grigore T. Popa" Iași
[2] Spitalul Clinic de Pneumoftiziologie, Iași, Secția Pneumologie I
[3] Spitalul Clinic de Recuperare, Iași, Secția Clinică Recuperare Medicală Respiratorie

INTRODUCERE: Din decembrie 2019 și până la data de 20 ianuarie 2022, pandemia SARS-CoV-2 a afectat peste 338 de milioane de personae din întreaga lume, cu aproximativ 5,6 milioane de decese. Principalele categorii la risc de infecție SARS-CoV-2 sunt pacienții care au comorbidități pulmonare, cardiovasculare și metabolice etc. În această perioadă, siguranța pacientului cu afecțiuni pulmonare cronice ar trebui să fie și ea o prioritate, monitorizarea la distanță și consultațiile prin telemedicină devenind metode utile și sigure în această pandemie.

METODE: În lucrare prezentăm sistemele de monitorizare ale asistenței medicale a pacienților cu boli pulmonare cornice, precum consultul la distanță prin intermediul telemedicinei, aplicarea de chestionare pentru evaluarea dispneei, a activităților zilnice, a statutului de fumător, a calității vieții etc, monitoarele respiratorii, detectoarele de activități fizice, pulsoximetrele, monitoarele de mediu, aplicațiile de pe telefoanele mobile, inteligența artificială, roboții etc. Rezultate: În acest moment dificil, monitorizarea la distanță prin intermediul tehnologiei ar trebui privită ca o altă opțiune pentru îngrijirea pacienților, mult mai convenabilă și potențial mai sigură decât consultația propriu-zisă, acest lucru nefiind posibil în totalitatea cazurilor.

CONCLUZII: Asistența medicală și monitorizarea la distanță este o soluție promițătoare, care are ca scop reducerea spitalizărilor, îmbunătățirea îngrijirii proprii și a calității vieții pacienților.

O NOUĂ PROVOCARE: TELERECUPERAREA RESPIRATORIE

Paraschiva Postolache[1][3], Ștefan Săndulache[2], Constantin Ghimuș[2], Andrei Săndulache[2]

[1] Spitalul Clinic de Recuperare, Iași, Secția Clinică Recuperare Medicală Respiratorie
[2] Spitalul Clinic de Pneumoftiziologie, Iaşi, Secția Pneumologie I
[3] Universitatea de Medicină și Farmacie "Grigore T. Popa", Iași

INTRODUCERE: Puțini pacienți cu boală pulmonară obstructivă cronică (BPOC), și nu numai, sunt capabili să acceseze recuperarea respiratorie (RR), în ciuda importanței acesteia. Barierele includ timpul de călătorie și lipsa resurselor. Telerecuperarea a fost propusă ca o soluție nouă pentru a depăși astfel de bariere și pentru a îmbunătăți accesul, mai ales acum în condiții pandemice. Aceasta implică utilizarea tehnologiei și comunicării pentru a furniza servicii de recuperare la domiciliul pacientului, în timp ce specialiștii se află în unitățile medicale.

MATERIAL ȘI METODĂ: Pornind de la revizuirea sistematică a literaturii recente, expunerea subliniază aspectele legate de telerecuperarea respiratorie (TRR) la pacienții cu boli pulmonare cronice, precum modelele multidimensionale, avantajele și dezavantajele, eficacitatea și acceptabilitatea în plină perioadă pandemică.

REZULTATE: Deși RR este o metodă terapeutică consacrată, cu beneficii dovedite, există persoane care nu aderă sau nu termină programul de RR intraspitalicesc. Între 8–50 % dintre pacienții trimişi pentru RR în spital nu aderă la program, în timp ce 10-30 % dintre cei care încep programul de RR nu îl finalizează. TRR implică evaluarea pacientului, stabilirea unui program individualizat, supravegherea exercițiilor, educație și self management. Aceasta se realizează prin intermediul videoconferințelor virtuale, telefonului mobil, platformelor web, tabletei, realității virtuale, realității augumentate etc.

CONCLUZII: TRR pentru patologia pulmonară cronică (BPOC, astm, bronșiectazii, post-COVID-19, hipertensiune pulmonară, fibroze pulmonare etc) este o recomandare facilă şi plăcută, pentru că este o intervenție de eficacitate cunoscută (RR), care poate fi administrată în diverse moduri, permițând astfel mai multor pacienți să beneficieze de aceasta.

OXIGENOTERAPIA ÎN CONTEXTUL PANDEMIEI SARS-COV-2

Paraschiva Postolache[1][3], Ștefan Săndulache[2], Constantin Ghimuș[2]

[1] Universitatea de Medicina și Farmacie „Grigore T. Popa" Iași
[2] Spitalul Clinic de Pneumoftiziologie, Iași, Secția Pneumologie I
[3] Spitalul Clinic de Recuperare, Iași, Secția Clinică Recuperare Medicală Respiratorie

INTRODUCERE: Oxigenoterapia reprezintă o strategie terapeutică frecvent utilizată în cazul pacienților cu afecțiuni pulmonare cronice. Cu toate că utilizarea adecvată a oxigenoterapiei aduce beneficii cu privire la reducerea ratelor de deces în rândul acestor pacienți, inițierea oxigenoterapiei trebuie făcută cu atenție în special în cazul pacienților ce prezintă riscul de a dezvolta insuficiență respiratorie hipercapnică. De asemenea, inițierea oxigenoterapiei poate îmbunătăți starea clinică a pacientului, însă trebuie menționat că nu tratează cauza hipoxemiei pentru care sunt necesare strategii diagnostice și terapeutice specifice.

MATERIAL ȘI METODĂ: Lucrarea de față reprezintă o revizuire a literaturii de specialitate cu scopul de a evidenția principalele indicații ale oxigenoterapiei, prezentând condițiile de administrare, posibilele complicații, precum și interfețele și dispozitivele utilizate. Rezultate: Administrarea oxigenoterapiei în cazul pacienților cu afecțiuni pulmonare cronice, cât și a celor cu status post-COVID-19 se realizează conform ghidurilor actuale și impune monitorizare periodică. De-a lungul timpului oxigenoterapia s-a dovedit a fi o strategie terapeutică eficientă asupra ameliorării clinice, a îmbunătățirii calității vieții și a recuperării persoanelor implicate.

CONCLUZII: Utilizarea oxigenoterapiei în cadrul programelor de recuperare pulmonară în care au fost incluși atât pacienți cu afecțiuni pulmonare cronice, cât și pacienți cu status post-COVID-19, a demonstrat efecte benefice, iar instituirea oxigenoterapiei pe termen lung și continuarea acesteia la domiciliu presupune respectarea recomandărilor formulate de către ghidurile actuale.

PROGRAMUL DE KINETOTERAPIE ÎN RECUPERAREA PACIENȚILOR POST-COVID

Liliana Chelariu [1], Alexandru Mihăilă [1]

[1] Spitalul Clinic de Recuperare Iași

Scopul lucrării este de a face cunoscut programul de kinetoterapie respiratorie din cadrul procesului complex de reabilitare pulmonară (RP) la pacienții post Covid-19. Majoritatea pacienților vindecați de Covid-19 își recapătă aproape în totalitate funcția pulmonară, însă există și cazuri în care această funcție este redobandită parțial. Ședința de kinetoterapie are scopul de a înlătura efectele negative ale instalării bolii asupra organismului, prin efectuarea unui program de exerciții fizice generalizate pentru creșterea toleranței la efort, reeducarea respirației și antrenarea musculaturii repiratorii. Prin practicarea exercițiilor de respirații ample, mobilizarea cutiei toracice și tonifierea musculaturii respiratorii se poate crește capacitatea pulmonară. Tonifierea musculaturii generale și a musculaturii respiratorii, adaptarea treptată la efort duc la creșterea capacității de efort.

REABILITAREA RESPIRATORIE POST-COVID 19: ÎNVATAM DIN TRECUT, PRIVIM SPRE VIITOR!

Ioana Florina Mihai [1,2], Mihaela Catalina Luca [1,2]

[1] Universitatea de Medicină şi Farmacie "Grigore T. Popa", Iași

[2] Spitalul Clinic de Boli infecţioase „Sf. Parascheva" Iaşi

Încă de la apariția primelor cazuri de COVID, am știut ca este o infecție de căi respiratorii. Cu afectarea căilor nazale, a faringelui, laringelui și până la nivelul plămânilor. De la forme ușoare, asimptomatice, la forme severe, critice, care necesită îngrijire în secțiile de terapie intensivă. Ce ne-au învățat ulterior cei aproape doi ani de pandemie, a fost posibila implicare a altor organe (inima, ficat, rinichi), datorita enzimei de conversie 2 a angiotensinei (ACE2), riscul dezvoltării complicațiilor asociate COVID-19, persistenta simptomatologiei post infecție sau „long - COVID" și multe alte aspecte, privite la început ca o enigma. Numeroasele studii, elaborate până în prezent, experiența acumulată în lupta împotriva COVID-19, precum și colaborarea multidisciplinară în managementul bolii ne pot face sa privim spre viitor cu optimism. Managementul unui pacient COVID începe de la apariția simptomatologiei, dar nu se termină mereu odată cu externarea acestuia. Evaluarea post-COVID trebuie inclusă pentru fiecare caz, mai ales acolo unde simptomele persista o perioada lunga de timp.

RECUPERAREA RESPIRATORIE: TERAPIA DE BAZĂ LA PACIENȚII POST-COVID-19

Paraschiva Postolache[1][3], Ștefan Săndulache[2], Constantin Ghimuș[2]

[1] Universitatea de Medicina și Farmacie „Grigore T. Popa" Iași
[2] Spitalul Clinic de Pneumoftiziologie, Iași, Secția Pneumologie I
[3] Spitalul Clinic de Recuperare, Iași, Secția Clinică Recuperare Medicală Respiratorie

INTRODUCERE: Apariția unui nou coronavirus (SARS-CoV-2) în decembrie 2019 în Wuhan, China și răspândirea rapidă a acestuia a avut un impact puternic asupra omenirii, determinând o criză globală fără precedent, atât pe plan economic, social, cât și medical. Recuperarea respiratorie (RR) este pilonul principal al managementului sechelelor pulmonare post-infecție SARS-CoV-2.

MATERIAL ȘI METODĂ: Pornind de la revizuirea sistematică a literaturii recente, expunerea subliniază aspectele legate de RR la pacienții cu boli pulmonare cronice și nu numai, care au trecut prin lupta cu virusul SARS-CoV-2. Rezultate: RR este o intervenție comprehensivă, complexă și adaptată nevoilor pacientului, realizată prin programe individualizate, multidisciplinare. Baza programelor de RR pentru "supraviețuitorii" bolii COVID-19 este reprezentată de antrenamentul aerob, de rezistență și al musculaturii respiratorii, precum şi educația medicală. Mobilizarea timpurie este esențială pentru recuperarea pacienților cu COVID-19, mulți dintre aceștia prezentând o scădere rapidă a saturației de oxigen de la începutul fazei de recuperare, care limitează într-o oarecare măsură recuperarea. Cu toate acestea, RR se aplică cât mai precoce, scopul pe termen scurt al RR fiind de a atenua dispneea şi de a ameliora anxietatea şi depresia, iar cel pe termen lung este de a păstra funcția fizică la maximum, de a îmbunătăți calitatea vieții şi de a facilita revenirea în societate cât mai repede. RR din secțiile de recuperare i se alătură în prezent şi telereabilitarea.

CONCLUZII: Odată cu aprofundarea fiziopatologiei bolii COVID-19, un număr tot mai mare de pacienți şi-au revenit din boală dar cu multe sechele, iar RR pentru aceşti pacienți a devenit o provocare pentru personalul medical, fie că discutăm despre RR din spital sau despre telereabilitare.

REVENIREA LA NORMALITATE!? INFECȚIA CU CLOSTRIDIOIDES DIFFICILE ÎN ULTIMELE 6 LUNI

Lacatusu Georgiana Alexandra [2], Sapaniuc Cristina [1,2], Carmen Manciuc [1,2]

[1] Universitatea de Medicină și Farmacie „Grigore T. Popa"
[2] Spitalul Clinic de Boli Infectioase" Sf. Parascheva" Iasi

INTRODUCERE: Chiar daca ne aflam in plina pandemie, infectia cu Clostridioides difficile a fost si inca reprezinta o problema majora de sanatate publica, nu doar din punct de vedere medical cat si din punct de vedere social si economic.

MATERIAL ȘI METODĂ: Am realizat un studiu retrospectiv pe o perioada de 6 luni (1.08.2021-31.01.2022) in care am inclus pacientii cu diagnosticul de Enterocolita cu Clostridioides difficile internati in Spitalul Clinic de Boli Infectioase " Sf. Parascheva" Iasi. In perioada mentionata spitalul a functionat atat in scenariu hibrid (zone COVID-19 si zone non-COVID) cat si ca spital de linie 1 COVID-19.

REZULTATE: In perioada anterior mentionata, un total de 177 de pacienti au fost diagnosticati cu enterocolita cu Clostridioides difficile (ICD) . Dintre acestia, 73 au avut ca diagnostic principal ICD, restul fiind diagnosticati pe parcursul internarii in clinica. De asemeni, in 12 cazuri, pacientii s-au prezentat pentru recaderea ICD. Varsta medie a pacientilor din lotul studiat a fost de 63 de ani, majoritatea fiind de gen feminin (107 cazuri). Datele colectate din foile de observatie ale pacientilor au identificat in proportie de 59.32% (105 cazuri) istoric de consum de antibiotice in ultimele 4 saptamani de la debutul simptomatologiei (cefalosporine, fluorochinolone, macrolide dar si alte clase de antibiotice).

CONCLUZII: In contextul pandemic, consumul de antibiotice a cresut exponential, atat in mediul spitalicesc cat si in cel privat. ICD aduaga o povara economica imensa atat asupra sistemului medical cat si o povara sociala si psihologica asupra pacientului.

ROLUL TESTULUI DE EFORT CARDIO-PULMONAR IN RECUPERAREA POST-COVID-19

Roca Mihai [1,2], Roca Iulia-Cristina [1,3]

[1] Universitatea de Medicină şi Farmacie "Grigore T Popa" Iaşi
[2] Spitalul Clinic de Recuperare Iaşi
[3] Spitalul Clinic de Urgenţă "Sf. Spiridon" Iaşi

O mare parte dintre pacienții care au trecut prin infecția cu SARS-COV-2 au rămas cu o alterare semnificativă a capacității de efort. Aceasta apare de cele mai multe ori în contextul afectării pulmonare severe asociate COVID-19. În plus, o cauză importantă a scăderii capacității funcționale de efort este reprezentată de decondiționarea fizică marcantă, mai ales la pacienții care au avut internări de lungă durată în secțiile de terapie intensivă. Agravarea comorbidităților pre-existente COVID-19, mai ales a celor pulmonare şi cardiace, reprezintă o altă explicație a degradării capacității de efort, persistentă după tratarea infecției SARS-COV-2. Indiferent de mecanismele implicate, alterarea capacității funcționale post-COVID-19 face ca aceşti pacienți să aibă indicații pentru includerea în programe de recuperare bazate pe exercițiu fizic, adaptate în funcție de sechelele predominate: respiratorii, cardiovasculare sau periferice.

În acest context, evaluarea prin testare cardiopulmonară de efort (CPET), reprezintă o măsură deosebit de importantă, permițând identificarea mecanismelor patogenice implicate predominant în alterarea capacității funcționale post-COVID-19 şi cuantificarea riguroasă a acestei disfuncții. La momentul actual, măsurarea consumului maxim de oxigen, VO2 max, prin CPET, reprezintă standardul de aur în evaluarea capacității funcționale. În plus, CPET permite stabilirea nivelurilor optime pentru parametrii de intensitate ai exercițiului fizic aerobic, în cadrul programelor de recuperare, în vederea maximizării beneficiilor şi a minimizării riscurilor. Prin testul de efort, poate fi realizată o evaluare obiectivă a riscului legat de exercițiul fizic, mai ales din punct de vedere al complicațiilor cardiovasculare şi respiratorii. Pe termen mediu, CPET permite evaluarea obiectivă a beneficiilor recuperării iar pe termen lung permite stabilirea consecințelor funcționale la distanță ale sechelelor reziduale post-COVID-19. Efectuarea CPET reprezintă o măsură importantă, indicată la inițierea programelor de recuperare bazate pe exercițiu fizic în general şi a programelor de recuperare post-COVID-19 în particular.

SARCOPENIA – PROVOCARE MAJORĂ ÎN REABILITAREA RESPIRATORIE LA VÂRSTNIC

Maura - Gabriela Felea [1,2], Petre - Augustin Crivoi [2]

[1] Universitatea de Medicină şi Farmacie "Grigore T Popa" Iaşi
[2] Centrul Medical Preventis Iași

Sindroamele geriatrice, cum ar fi fragilitatea care înglobează sarcopenia, sau sarcopenia izolată, sunt legate nu numai de disfuncția mușchilor scheletici, ci și de declinul multisistemic. Programele de reabilitare pulmonară (PRP) s-au dovedit a fi eficiente în ceea ce privește simptomele, povara bolii, starea funcțională și starea generală de sănătate. Evaluarea fragilității și a sarcopeniei sunt utile pentru a identifica impactul bolilor respiratorii cronice asupra riscului de cădere, spitalizare și mortalitate. Testarea forței musculare, testul așezat – ridicat în picioare și viteza de mers pot clasifica împreună gradul de declin fizic. Testul „hand grip" poate măsura forța musculară folosind un dinamometru cu mâner. Există o interacțiune complexă între hipotonia și hipotrofia mușchiului cvadriceps și activitatea fizică din viața de zi cu zi. Evaluarea simplă a forței musculare segmentare, cum ar fi contracția voluntară maximă a mușchiului cvadriceps, folosind un dinamometru fix reprezintă o măsură fiabilă și judicioasă pentru a descrie ameliorarea forței la sfârșitul PRP.

Sarcopenia, fragilitatea și reabilitarea au obiective comune care se suprapun în ceea ce privește forța musculară, activitatea fizică și vitalitatea. Testul forței musculare, testul așezat – ridicat în picioare, viteza de mers sau testul de mers de 6 minute (6MWT) sunt instrumente valoroase și ușor de aplicat pentru evaluarea geriatrică și a sarcopeniei; dar valoarea lor crește în timp ce rolul lor se extinde către recunoașterea rapidă a beneficiilor fizice și percepute de pacient la sfârșitul PRP.

SINDROMUL METABOLIC ȘI BOALA PULMONARĂ OBSTRUCTIVĂ CRONICĂ

Corina Dima-Cozma [1], Robert Negru

[1] Departamentul Medicale I, Universitatea de Medicină și Farmacie "Grigore T. Popa"-Iași

[3] Clinica Recuperare Cardiovasculară, Spitalul Clinic de Recuperare, Iași

Boala pulmonară obstructivă cronică (BPOC) reprezintă a patra cauză de mortalitate în lume. Boala se caracterizează prin simptome respiratorii progresive datorate limitării fluxului aeric respirator. În evoluție, hipoxia și sindromul inflamator cronic conduc la apariția a numeroase comorbidități precum afectarea musculară, osteoporoza, hipertensiunea arterială, cardiopatia ischemică cronică, depresia, disfuncția cognitivă, dislipidemia și sindromul metabolic. Într-un studiu recent s-a arătat că 32% dintre pacienții cu BPOC au sindrom metabolic. Alți autori au demonstrat că la pacienții cu BPOC și sindrom metabolic sunt mai frecvente hipertensiunea arterială, obezitatea abdominală și hiperglicemia. Ei au arătat că sindromul metabolic ar putea fi mai frecvent la pacienții cu BPOC la care nu predomină emfizemul pulmonar.

Pe de altă parte, pacienții cu sindrom metabolic au un risc de 1,5 ori mai mare de a dezvolta BPOC și hipertensiunea arterială ar fi cel mai bun predictor al acestui risc. Pacienții cu BPOC și sindrom metabolic au un indice de masă corporală (IMC) mai mic decât majoritatea pacienților cu sindrom metabolic. Factorii de risc care contribuie la apariția sindromului metabolic în BPOC sunt fumatul, sedentarismul, hipoxia cronică și corticoterapia. Sindromul metabolic ar putea fi mai frecvent la femeile cu BPOC și în stadiul GOLD II de afectare pulmonară. BPOC a fost pus în legătură și cu o frecvență mai crescută a afectării hepatice. Frecvența steatozei, steato-hepatitei non-alcoolice și fibrozei hepatice la pacienții cu BPOC ar fi de 41,4%, 36,9%, și respectiv 61,3%. Mecanismele sunt intricate și ar putea include inflamația, hipoxia și perturbarea mecanismelor metabolice. Afectarea hepatică ar putea fi o componentă a disfuncției metabolice din BPOC, în asociere cu sindromul metabolic, dislipidemia, obezitatea, diabetul zaharat tip 2. Pacienții cu BPOC și steatohepatită non-alcoolică au avut un risc mai mare de evenimente cardiovasculare față de pacienții care nu au avut decât afectare hepatică.

ACTUALITĂȚI ÎN RECUPERAREA NEUROPATIILOR COMPRESIVE PERIFERICE ALE MEMBRULUI SUPERIOR

Iulia Arbune [1]

[1] Spitalul Clinic de Recuperare Iași

INTRODUCERE: Patologia sistemului nervos periferic poate fi influențată de procese generalizate, de traumatisme focale sau de o combinație a acestora. Neuropatiile generalizate sunt, de regulă, cauzate de procese sistemice de natură toxică, metabolică sau imunologică. Neuropatiile focale sunt, de obicei, cauzate de mișcări repetate, traume puternice directe sau compresii prelungite cauzate de poziționare sau de folosirea dispozitivelor de susținere sau de asistență.

METODE: Tratamentul este ghidat de mecanismul și amploarea leziunii nervoase care se adresează oricărei patologii musculare, osoase sau vasculare asociate și de gradul deteriorării funcționale. Abordarea multimodală cuprinde aplicarea tratamentului conservator, asociat cu terapia fizicală și ocupațională, a dispozitivelor robotizate și în ultimă fază, a tratamentului chirurgical.

REZULTATE: Aplicarea unui plan terapeutic de recuperare complex, individualizat pacientului, alături de utilizarea dispozitivelor robotizate pentru mână va maximiza eficiența tratamentului, minimalizând impactul asupra nevoilor sociale și profesionale.

CONCLUZII: Utilizarea dispozitivelor robotizate pentru mână, în completarea planului terapeutic al neuropatiilor compresive periferice, poate aduce un beneficiu superior prin stimulare proprioceptivă, jocuri motorii, interacțiune cu obiecte reale, oferind pacientului o terapie zilnică motivantă și antrenantă.

CUVINTE CHEIE: NEUROPATII PERIFERICE, PLAN DE RECUPERARE, DISPOZITIVE ROBOTIZATE

DE CE ROBOTICĂ ÎN RECUPERARE? INDICAŢII CLINICE ÎN REABILITAREA MÂINII ASISTATĂ DE ROBOŢI

Zugravu Georgeta [1], Ionita Cătălina [1,2]

[1] Spitalul Clinic de Recuperare, Clinica de Recuperare Medicină Fizică și Balneologie, Iaşi
[2] Spitalul Municipal de Urgenţă Roman

INTRODUCERE: Ultimele descoperiri în tehnologie schimbă treptat reabilitarea mediului înconjurător. În ultimii ani, sistemele de realitate virtuală (VR) şi cele robotizate au fost concepute pentru antrenamentul pacienților ce prezintă diferite grade de afectare a funcției motorii. Folosirea acestui tip de tehnologie poate sluji la evaluarea, suportul, creșterea și documentarea programului de recuperare a tulburărilor de mișcare. Mâna reprezintă una dintre cele mai importante părți ale corpului uman. Afectarea funcționalității mâinii din variate cauze (neurologice, postraumatice, arsuri etc) duce la apariția a diferite grade de dizabilitate şi de aceea este dificil de recuperat, iar apacitatea de muncă şi activitătile de zi cu zi în care mâna este implicată sunt grav afectate.

METODE: În ultimii ani, cercetarea și folosirea roboților, sau combinația dintre robot și terapie de recuperare asistată au cunoscut o dezvoltare largă și se bazează pe neuroplasticitate. Neuroplasticitatea reprezintă capacitatea sistemului nervos de a răspunde la stimuli intrinseci și extrinseci prin reorganizarea structurii, funcției sale și crearea de noi conexiuni. Acest lucru poate fi descris la mai multe niveluri, de la sistemele moleculare, celulare sau corporale la nivel de comportament. Aceste schimbari pot apărea ca răspuns la adaptarea la mediu, şi vin în sprijinul învățării în legătură cu terapia. Roboții folosiți în reabilitarea funcției mâinii are multiple avantaje: măsurare obiectivă şi exactă a parametrilor de antrenament și de mișcare, instruire la distanță, antrenament repetitiv stabil pe termen lung, feedback în timp real.

REZULTATE: Avansul tehnologic în robotică și realitatea virtuală (VR) permit o multitudine de opțiuni pentru recuperarea disfuncțiilor membrului superior şi realizarea unui antrenament prin exerciții de mare intensitate, specifice unei sarcini funcționale.

CUVINTE CHEIE: Membru superior, robotică, recuperare, dizabilitate.

MANAGEMENTUL FIZIOTERAPEUTIC ÎN SINDROMUL DE TUNEL CARPIAN

Crăciun Maria Daniela[1]

[1] Universitatea Ştefan cel Mare Suceava

INTRODUCERE: Sindromul de tunel carpian este cea mai comună neuropatie compresivă a membrului superior, cu o prevalență în populația generală adultă de 2,7% - 5,8%. Problemele pe care le poate prezenta un pacient cu sindrom de tunel carpian și de care trebuie să țină seama fizioterapeutul la întocmirea programului de recuperare sunt: durerea, redoarea articulară, dificultatea în realizarea ADL-urilor și oboseala.

METODE: Lucrarea analizează posibilitățile de tratament în vederea îmbunătățirii evoluției şi prognosticului afecțiunii pe un lot de 9 subiecti, de sex feminin, cu sindrom de tunel carpian. Obiectivele principale sunt: combaterea durerii, relaxarea locală şi generală, prezervarea funcției, creşterea amplitudinii de mişcare a pumnului şi mâinii, cresterea forței musculare a pumnului şi mâinii, creșterea functionalității mâinii şi membrului superior. Principalele metode de tratament au fost: masajul antalgic, asuplizant si cicatriceal; mobilizări pasive, active libere si active cu rezistenta, tehnici de facilitare neuroproprioceptivă pentru cresterea mobilitatii si fortei, tehnici pentru reeducarea sensibilității.

REZULTATE: S-au înregistrat rezultate satisfăcătoare în rândul tuturor pacienților, indiferent de vârstă sau activitate profesională. In urma evaluării durerii, amplitudinii de miscare si fortei de la nivelul pumnului si degetelor s-a observat o ameliorare a simptomatologiei după tratamentul fizioterapeutic. La aplicarea chestionarelor Boston Carpal Tunnel (BCTQ) şi Disability of Hand and Shoulder (DASH) s-a observat îmbunătățirea funcționalității pumnului şi mâinii dar si îmbunătătirea functionalității întregului membru superior.

CONCLUZII: Managemntul fizioterapeutic în sindromul de tunel carpian este foarte important, succesul recuperării depinde de precocitatea instituirii tratamentului şi de complexitatea mijloacelor folosite.

MODALITĂȚI DE UTILIZARE A TERAPIEI ROBOTIZATE ÎN RECUPERAREA MÂINII POST ACCIDENT VASCULAR CEREBRAL

Cuibaru Irina [1]

[1] Spitalul Clinic de Recuperare Iași

După accidentele vasculare cerebrale, doar o proporție mică din pacienți obțin o recuperare completă a membrului superior (12 % dintre supraviețuitorii la 6 luni). Deficitul motor restant are impact negativ asupra nivelului de activitate și participare, conform clasificării ICF (International Classification of Functioning, Disability and Health). Terapia robotizată a fost introdusă în recuperarea membrului superior în scopul de a crește durata ședințelor și intensitatea terapiei și de a standardiza tratamentul, asigurând o stimulare complexă, dar controlată. De asemenea, permite măsurarea cantitativă a abilităților pacientului. Un avantaj suplimentar al utilizării dispozitivelor robotizate în reabilitare este dat de posibilitatea ca un fiziokinetoterapeut să lucreze cu mai mulți pacienți în același timp.

Dată fiind complexitatea anatomiei și a funcțiilor motorii ale membrului superior și în special ale mâinii, sunt necesare dispozitive care să permită tratarea întregului membru superior (de la umăr la mână), într-o manieră tridimensională și bazându-se pe mișcările uzuale din cadrul activităților zilnice (ADL – activities of daily living). Modalitățile de utilizare includ mobilizări pasive, active și active asistate într-un singur plan sau în 3 planuri de mișcare, cu sau fără suport al greutății membrului superior, pentru unul sau ambele membre superioare. Pacienții realizează sarcini motorii și cognitive, dispozitivele robotice asigurând feedback vizual și auditiv. Programele de reabilitare pot urma un ghid general, dar fiziokinetoterapeutul selectează și adaptează exercițiile, în ce privește tipul și dificultatea, la abilitățile reziduale ale pacientului. Utilizarea dispozitivelor robotice în reabilitarea membrului superior post accident vascular cerebral cerebral, în asociere cu terapia convențională, îmbunătățește semnificativ funcția motorie, activitățile și participările pacienților, contribuind la integrarea socio-profesională și familială mai bună. Pentru implementarea folosirii acestora în secțiile de reabilitare este necesară o reorganizare atât spațială, cât și a personalului.

PREVALENȚA ȘI SEVERITATEA SARCOPENIEI ÎNTR-O COMUNITATE RESTRÂNSĂ DE VÂRSTNICI DIN MEDIUL RURAL

Maura - Gabriela Felea [1,2], Petre - Augustin Crivoi [2], Dragoș Munteanu [1,3]

[1] Universitatea de Medicină și Farmacie „Grigore T. Popa"
[2] Centrul Medical Preventis, Iași, România
[3] Spitalul Clinic Cai Ferate, Iași, România

INTRODUCERE: Sarcopenia, componentă cheie a cuantumului comorbidităților fizico-mentale și psiho-sociale dar și consecința acestora, dezechilibrează starea de sănătate a vârstnicului către fragilitate și declin funcțional. Consecința acestora este afectarea capacității funcționale și a îndeplinirii activităților din viața de zi cu zi, a capacității cardiorespiratorii și a morbi – mortalității la vârstnici.

SCOP: Evaluarea prevalenței și severității sarcopeniei, precum și a diferențelor dintre vârstnicii dintr-o comunitate rurală din regiunea de Nord-Est a României evaluați în luna noiembrie 2021. Metode: A fost realizat un screening al stării de sănătate a populației vârstnice, într-o comunitate rurală din regiunea de Nord-Est a României. Au fost evaluate 33 de persoane, beneficiare ale unor servicii de îngrijire la domiciliu, cu vârsta peste 65 de ani, majoritatea femei (~ 84.8%). Informațiile privind istoricul medical au fost auto-raportate sau preluate din biletele de externare. Examenul clinic a inclus date antropometrice, acuzele curente, tratamentul prezent și anterior. Au fost realizate electrocardiograma și testarea glicemiei. Forța musculară a fost măsurată prin testul hand grip folosind un dinamometru. Testul scăriței Chester a fost adaptat pentru a evalua capacitatea funcțională și adaptarea ritmului cardiac în funcție de nivelul de efort.

REZULTATE: Testele de performanță fizică au arătat o reducere importantă a mobilității, a forței musculare, a echilibrului și a vitezei de mers. Din cauza capacității funcționale reduse și a deficitului locomotor, testul scăriței Chester a fost realizat de un număr redus de persoane. Forța musculară la testul hand grip, a înregistrat valori sub nivelul prag la > 50% din persoane.

CONCLUZII: Ghidul de sarcopenie, revizuit de Consensul european (EWGSOP2), face recomandări privind valorile prag ale testului hand grip pentru identificarea riscul de sarcopenie. Componentele chestionarului SARC-F susțin confirmarea clinică a diagnosticului, dar testele de performanță fizică au un rol primordial în clasificarea severității sarcopeniei in rândul populației vârstnice care asociază multiple comorbidități.

RECUPERAREA POSTTRAUMATICĂ A MÂINII – METODE TERAPEUTICE INOVATOARE

Smaranda Ștefana Miu [1]

[1] Spitalul Clinic de Recuperare Iași, Secția Recuperare Medicină fizică și Balneologie

Patologia posttraumatica a manii, fie că este vorba de leziuni ale flexorilor, extensorilor sau fracturii/dislocații ale oaselor mâinii, cu sau fără implicarea structurilor nervoase, reprezintă un segment important in recuperare, întrucât este grefata de un grad înalt de dizabilitate. Tratamentul leziunilor mâinii poate varia de la utilizarea unei atele sau orteze, imobilizarea în aparat gipsat, până la intervenții chirurgicale complexe și este de obicei urmat de o perioadă prelungită de terapie de reabilitare cu focus pe recâștigarea amplitudinii de mișcare, prevenția rigidității articulare și tonifierea musculară, cu menționerea sau ameliorarea funcționalității structurilor nervoase.

Ulltimele decenii bifează progrese majore în intervențiile pentru reabilitare. Astfel, modalități de tratament ce includ exerciții repetitive ale activităților motorii coordonate s-au dovedit eficiente în îmbunătățirea funcțiilor membrelor superioare ameliorând în cele din urmă calitatea vieții pacienților. Prezentarea își propune să puncteze aspecte importante ale programelor raționale de recuperare și să enumere succint principiile de bază actuale în tratamentul leziunilor posttraumatice al mâinii, eșalonat pe subtipuri de leziuni. Un loc aparte în strategiile de management terapeutic îl are robotica de reabilitare ce se concentrează în mod special pe sisteme - dispozitive, scenarii de exerciții, și strategii de control ce au ca rol ameliorarea deficitelor osteoarticulare, musculare și neurologice . Robotica de reabilitare este caracterizată prin abordări de proiectare foarte specifice și soluții tehnice avansate cu rădăcini atât în inginerie, cât și în kinetologie și neurofiziologie. Impactul folosirii acestor noi tehnologii aduce beneficii majore în recuperarea patologiilor posttraumatice ale mâinii.

CUVINTE CHEIE: TRAUMATISME MÂNĂ, PROGRAME DE RECUPERARE, ROBOTICA DE REABILITARE

STRATEGII TERAPEUTICE ÎN SINDROMUL DUREROS REGIONAL COMPLEX TIP I

Tanasă Paula-Ramona [1] , Georgeta Zugravu [1] , Cătălina Elena Ioniță [1,2]

[1] Spitalul Clinic de Recuperare, Clinica de Recuperare, Medicină Fizică și Balneologie, Iași

[2] Spitalul Municipal de Urgență Roman

INTRODUCERE: Sindromul dureros regional complex (CRPS) reprezintă o pleiadă de simptome caracterizate prin durere, tulburări senzoriale, trofice, modificări ale sistemului nervos autonom și grade diferite de afectare motorie care pot să apară, cel mai frecvent, după traumatisme, intervenții chirurgicale, tulburări ale sistemului nervos central, periferic sau idiopatic, fără o cauză bine stabilită. Sindromul se clasifică în tip 1 și tip 2 în funcție de prezența sau absența leziunilor nervoase. Diagnosticul se stabileste, în principal, pe semne și simptome clinice (frecvent la nivelul membrelor superioare sau inferioare), dar și pe metode imagistice ca radiografia, Rezonanța Magnetică Nucleară (RMN), ecografia și termografia.

METODE: Lucrarea de față își propune prezentarea cazului unei paciente în vârstă de 69 ani care se internează în secția Recuperare, Medicină Fizică și Balneologie a Spitalului Clinic de Recuperare Iași în ianuarie 2022 pentru durere cu caracter de arsură la nivelul antebrațului în 1/3 distală și palmar stâng, mobilitate sever limitată și impotență funcțională importantă la nivelul pumnului și degetelor de la mâna stângă, simptomatologie apărută afirmativ după o fractură complexă cubito-radială stângă posttraumatică.

REZULTATE: Evaluarea clinico-biologică și imagistică a dus la stadializarea bolii și a gradului de afectare funcțională. Pe parcursul internării pacienta a efectuat un program recuperator complex cu evoluție favorabilă. Examinarea clinică în dinamică a evidențiat creșterea mobilității la nivelul ariilor articulare afectate cât și ameliorarea tulburărilor trofice și senzoriale.

CONCLUZII: Patogenia CRPS nu este pe deplin înțeleasă, ceea ce face dificilă stabilirea unor tratamente eficiente. Cu toate acestea, pentru a scurta cursul bolii și a optimiza rezultatele, se recomandă o abordare interdisciplinară care include fizioterapia, tehnicile de realitate virtuală, mișcări pasive.

TERAPIA INTERACTIVĂ A MÂINII – REABILITAREA ÎN CAZUL SECHELELOR POSTARSURĂ

Ionita Elena Catalina[1], Georgeta Zugravu[1]

[1] Spitalul Clinic de Recuperare, Clinica de Recuperare Medicină Fizică și Balneologie, Iaşi
[2] Spitalul Municipal de Urgență Roman

INTRODUCERE: Robotica în reabilitarea medicală este o tehnologie inovativă, care are ca obiectiv principal recuperarea optimă cognitivă și motorie a pacienților cu deficite secundare unor afecțiuni musculoscheletale sau traumatisme. Arsura reprezintă leziunea care apare în urma contactului dintre țesuturi și o sursă de energie (căldura, curentul electric, substanțe chimice, radiații) asociind reacții sistemice nervoase, vasculare, metabolice și umorale. 80 % dintre arsuri sunt localizate la nivelul mâinii.

METODE: Penetrarea straturile cutanate profunde, cu provocarea de leziuni tisulare și musculare importante se exprimă prin impotența funcțională semnificativă cu afectarea severă a mobilității și funcționalității segmentului implicat. Obiectivele procesului de reabilitare a acestor leziuni constă în elaborarea unor planuri personalizate de recuperare pentru îmbunătățirea prognosticului pacientului, ameliorarea calității vieții cu creșterea mobilității articulare și a capacității funcționale. Astfel se recomandă utilizarea unor sisteme interactive de reabilitare, care oferă exerciții cognitive și jocuri interactive capabile să mobilizeze degetele, să detecteze mișcările active ale pacientului și nu în ultimul rând să efectueze antrenament bimanual în oglindă. Stimularea proprioceptivă, îmbunătățirea mobilității articulare, reducerea durerii, a edemului și hipertoniei, creșterea independenței funcționale, prevenirea aderențelor și a contracturilor dar și ameliorarea circulației limfatice și vasculare sunt câteva dintre beneficiile obținute prin folosirea acestor dispozitive.

REZULTATE: Studiile clinice au evidențiat faptul că utilizarea tehnologiilor avansate de realitate virtuală facilitează recuperarea motorie și cognitivă în cazul sechelelor postarsură localizate la nivelul mâinii contribuind substanțial la îmbunătățirea eficacității programelor convenționale de reabilitare.

CUVINTE CHEIE: Arsură, reabilitare, robotică.

BOALA MADELUNG: O COMORBIDITATE RARĂ A GUTEI

Angela Codrianu [1], Maria Alexandra Burlui[1,2], Elena Rezuș[1,2]

[1] Spitalul Clinic de Recuperare Iași, Clinica I Reumatologie, Iași
[2] Universitatea de Medicină și Farmacie " Grigore T. Popa" Iași

INTRODUCERE: Sindromul Madelung ("boala Madelung", "sindrom Launois-Bensaude" sau "lipomatoza multiplă simetrică benignă") este o afecțiune rară caracterizată prin dispoziția anormală a țesutului adipos predominant la nivel cervical, occipital, regiunea superioară a toracelui, umerilor şi brațelor, reprezentând o comorbiditate rară a gutei.
Metode: Am examinat pacientul D.G în vârstă de 66 ani, fost consumator cronic de alcool, diagnosticat cu gută din 2007, care se prezintă în luna noiembrie 2021 pentru durere și impotență funcțională marcată la nivelul articulației metatarsofalangiene (MTF) a halucelui drept cu debut brusc, survenit cu 5 zile anterior adresării în Clinica Reumatologie I a Spitalului Clinic de Recuperare.

REZULTATE: Examenul clinic al aparatului locomotor relevă tumefacția MTF I drepte, durere la palpare, eritem al tegumentului supraiacent, căldură locală şi mobilitate important limitată algic. De asemenea, pacientul prezintă tumefacții de consistență moale, mobile pe planurile supraiacente, nedureroase la palpare, dispuse sub formă de „guler" (la nivel cervical anterior, laterocervical bilateral, cervical posterior, occipital şi în treimea superioară a toracelui posterior). Din punct de vedere biologic, se remarcă prezența sindromului inflamator important. Ecografia de antepicior drept evidențiază semnul „dublului contur" la nivelul MTF I, proliferare sinovială cu semnal Doppler gradul II-III și prezența tofilor intraarticulari. Corespunzător tumefacțiilor din regiunea cervicală şi din regiunile supraclaviculare, este obiectivată ecografic hipertrofia țesutului celular subcutanat cu aspect sugestiv pentru lipomatoză.

CONCLUZII: Consumul cronic de etanol reprezintă un factor de risc notabil atât pentru hiperuricemie și gută, cât și pentru boala Madelung.

BIBLIOGRAFIE: 1. Tsilivigkos C, Mastronikolis S, Lygeros S, Tsilimpoti D, Papadas T. Multiple symmetric lipomatosis (Madelung's disease) with symptoms and signs of hypertension, lipodystrophy, and dyspnea: A case report and literature review. Clin Case Rep. 2021;9(6):e04288. 2. Wanke J, Yongjing F. A case report of Madelung's disease in China. Radiol Case Rep. 2022;17(2):320-5.

COMPLEXITATEA DIAGNOSTICULUI SINDROMULUI SJOGREN PRIMAR SERONEGATIV ÎN PRACTICĂ: DISCUȚII PE MARGINEA A DOUĂ CAZURI CLINICE

Artene Diana-Maria [1,2], Codrina Ancuța [1,2]

[1] Universitatea de Medicină şi Farmacie "Grigore T Popa" Iaşi

[2] Spital Clinic de Recuperare Iași, Clinica Recuperare Medicală Cardiovasculară

INTRODUCERE: Considerată o exocrinopatie autoimună, sindromul Gougerot-Sjogren (SSj) este prin excelență o afecțiune reumatică imun-mediată definită prin simptomatologie sicca caracteristică (xeroftalmie, xerostomie) acompaniată de anomalii imunologice ca rezultat al infiltratului inflamator limfocitar la nivelul glandelor exocrine. Deși considerați marker imunologic al SSj primar, anticorpii anti-Ro/SS-A si anti-La/SS-B se regăsesc doar în procent de până la 70%, restul cazurilor fiind asimilate pSSJ seronegativ.

METODĂ: Aducem în discuție două cazuri de sindrom Sjogren primar seronegativ diagnosticate și monitorizate în clinica Reumatologie 2, a Spitalului Clinic de Recuperare Iași, în cursul ultimelor 12 luni. În ambele cazuri vorbim despre femei în a 5-a decadă de viață, la care simptomatologia sicca (xerostomie, xeroftalmie) a reprezentat primum movens în expresia clinică a bolii, urmată de adenopatii laterocervicale multiple, de mari dimensiuni pentru una din paciente, cu impact semnificativ asupra calității vieții. Ambele paciente au fost direcționate către serviciul reumatologie din serviciile oftalmologie, respectiv chirurgie oro-maxilo-facială. Încadrarea diagnostică a fost una anevoioasă, fiind necesare investigații pe paliere multiple, cât și strânsă colaborare interdisciplinară pentru a se exclude cauzele de sindrom Sjogren secundar (atât cele reumatice, cât și cele non-reumatice), cu un management terapeutic dificil.

REZULTATE: Diagnosticul pozitiv al sindromului Sjogren primar a fost bazat pe criteriile de clasificare ACR-EULAR 2016, impasul în aceste două cazuri fiind dat prin prisma diagnosticului diferențial complex, fiind necesare explorarea multiplelor aspecte ale bolii (clinic, imunologic, histopatalogic, examen oftalmologic).

CONCLUZII: Seronegativitatea sindromului Sjogren primar, reprezintă un impediment în stabilirea diagnosticului de certitudine, criteriile de clasificare ACR/EULAR 2016 dovedindu-și limitele în activitatea clinică.

BIBLIOGRAFIE: 1. Ancuta C., Pomirleanu C., Sclerodermia sistemica, in Principii de diagnostic si tratament in reumatologie, Iasi, 2019, ed. “Gr. T. Popa” Iasi 2. Yazisiz, V., Aslan, B., Erbasan, F. et al. Clinical and serological characteristics of seronegative primary Sjögren’s syndrome: a comparative study. Clin Rheumatol 40, 221–229 (2021).

EVALUAREA ULTRASONOGRAFICĂ A UMĂRULUI REUMATOID

Gănceanu Ecaterina [1,2], Strugariu Georgiana [1,2], Petrariu Luiza [1,2], Pomîrleanu Cristina [1,2], Ancuța Codrina[1,2]

[1] Universitatea de Medicină și Farmacie „Grigore T. Popa"
[2] Spitalul Clinic de Recuperare Iași

OBIECTIVELE: Articulația scapulo-humerală rămane articulație mare cel mai frecvent afectata la debutul artritei reumatoide si o prezenta cvasiconstantă în tabloul clinic evolutiv al bolii. Deopotriva articulația glenohumerală dar și structurile periarticulare pot fi implicate în procesul patologic generand afectare semnificativă a calității vieții. Ne propunem identificarea ultrasonografică a principalelor modificări patologice decelate la nivelul umărului la pacienții cu AR.

MATERIAL ȘI METODĂ: Studiu observațional, retrospectiv, transversal, efectuat pe o serie de 15 pacienți cu AR spitalizați într-o clinică de reumatologie, care au prezentat simptomatologie algica la nivelul umărului asociată sau nu cu dizabilitate. A fost analizată asocierea dintre simptomatologia clinică și leziunile decelate ecografic în raport cu durata, activitatea AR și protocolul terapeutic admistrat, precum si dinamica modificărilor articulare si abarticulare pe evaluări seriate.

REZULTATE: Majoritatea pacienților (73.33%) au fost de sex feminin, cu o varsta medie de 64.2 ani, cu o durată medie a bolii de 15.7 ani; a fost raportată o formă de boală seropozitivă în 53,33 % cazuri, cu o activitate moderată a bolii în 46.67% cazuri; 13 pacienti (86.67%) se aflau sub terapie cu remisive sintetice în monoterapie sau terapie combinată, 5 pacienți în terapie biologică și 2 pacienți în tratament cu glucocorticoizi sistemic în doză joasă. Jumatate din cazuri (53.33%) au prezentat tenosinovită bicipitală, cu ruptura consecutivă de biceps în doar 2 situații. Bursita subacromio-subdeltoidiană a fost identificată în 60% cazuri. 86.67% pacienți au prezentat semne ecografice de patologie a coifului rotatorilor, dintre care 8 pacienți rupturi parțiale/totale, 5 tendinoze și 5 tendinită calcară, cu afectarea mai frecventă a tendonului subscapular (53.3 % cazuri și supraspinos în 40% cazuri). Suplimentar, leziunile degenerative s-au regăsit în asociere cu leziunile inflamatorii in 53.33% cazuri.

CONCLUZII: Ultrasonografia trebuie inclusă în evaluarea de rutină a umărului la pacienti cu AR, permițand un diagnostic precoce al afectării inflamatorii și structurale.

MISTERELE SINDROMULUI INFLAMATOR

Cristina Mitrea [1], Andriana Tîmbur [1], Magda Mitu [1], Claudia Banu [1], Florin Mitu [1,2]

[1] Spitalul Clinic de Recuperare Iași
[2] Universitatea de Medicină și Farmacie "Grigore T. Popa" Iași

INTRODUCERE: Boala COVID-19 reprezintă o situație de urgență pandemică dominantă, atât din cauza lipsei unei terapii specifice, cât și a virulenței ridicate a agentului patogen. Diverse simptome asociate bolilor autoimune sistemice pot apărea în timpul infecției cu SARS-CoV2 și persistă în perioada de convalescență. Probabilitatea de a dezvolta fenomene de autoimunitate se bazează pe predispoziția genetică, pe imunosupresia tranzitorie a imunității înnăscute și dobândite, ducând la o pierdere a toleranței sistemului imun față de autoantigene, dar și de o forma de reconstituire imunitară inadecvată, la persoanele cu condiții predispozante de autoimunitate.

METODĂ: Pacient în vârstă de 50 ani, cu boală COVID-19 în antecedente și afectare cardiovasculară (cardiomiopatie dilatativă, insuficiență cardiacă clasa a III-a NYHA cu FE redusă, HTAP secundară și pericardită lichidiană) survenită simultan cu infecția cu SARS-Cov2, se internează pentru dispnee de efort și astenie fizică marcată. Pe parcursul spitalizării pacientul beneficiază de tratament conform ghidurilor în vigoare cu ameliorarea simptomatologiei de origine cardiovasculară. Evoluția este marcată de asocierea simptomatologiei algice osteo-articulare și un sindrom inflamator neresponsiv la tratamentul aplicat.

REZULTATE.: Persistența sindromului inflamator în pofida rezoluției pericarditei sub tratament administrat conform recomandărilor de ghid (Colchicină și Aspirină) precum și asocierea simptomatologiei algice osteoarticulare tipice, ridică suspiciunea asocierii unei patologii inflamatorii autoimune, confirmată prin investigațiile efectuate și care necesită tratament cu AINS, limitat însă din cauza afectării cardiace.

CONCLUZIE: Managementul unui pacient cu boală inflamatorie autoimună care asociază o patologie cardiovasculară impune o abordare multidisciplinară și o colaborare armonioasă între medicina internă, cardiologie și reumatologie pentru îmbunătățirea prognosticului bolii și calității vieții pacientului.

TRATAMENTUL ÎN LUPUSUL ERITEMATOS SISTEMIC - O PROVOCARE CONTINUĂ

Popescu Alexandra Sinziana [1], Mengheres Alexandra Veronica [1], Agafiti Inga [1], Ancuța Codrina [1,2]

[1] Spital Clinic de Recuperare Iași

[2] Universitatea de Medicină și Farmacie „Grigore T. Popa"

Aducem in atentie cazul unei paciente în vârstă de 56 ani, diagnosticată in urma cu 10 ani cu Lupus Eritematos Sistemic (LES) cu debut neurologic (vasculita lupica cu afectare sistem nervos central, implicare cerebeloasa, mielita transversa, tetrapareză spastică), ulterior dezvoltand boala complexa cu afectare multifatetata ce evolueaza pe fondul unei maladii cu aquaporine. Retinem parcursul terapeutic ce a însumat plasmafereza, imunosupresie (pulseterapie cu ciclofosfamidă pentru inducerea remisiunii pana la doza totala admisa, consolidare cu azatioprină), antimalarice de sinteză dar și glucocorticoizi cronic, doze adaptate etaoelor evolutive si visceralizarilor. Internarea actuala este motivată de un tablou clinic polimorf însumând simptomatologie generală (astenie, fatigabilitate, scădere ponderală, insomnii), cutanată (alopecie difuză), decompensare algica articulara, in contextul unui sindrom inflamator modest si bulversarii immune (pozitivitate ANA cu specificitate pentru anticorpii ADNdc, consum complement). Ne aflăm în fața unui episod de reluare a activitatii lupice definit prin scor de activitate SELENA-SLEDAI de 12 cu scor de flare sever.

Menționăm spitalizarea recenta pentru o patologie digestivă cu diverticul sigmoidian voluminos perforat, cu peritonită pelvină, pentru care s-a intervenit chirurgical și s-a practicat sigmoidectomie parțială cu colostoma stânga, moment în care s-a optimizat medicatia anti-reumatica. Biopsia practicata de la nivelul diverticulului sigmoidian demonstreaza aspecte morfologice compatibile cu fenomene de diverticulita acuta. La interval de 2 luni pacienta este internata in urgenta în secția de chirurgie cu stenoză stomală, pentru care s-a practicat viscerolizа, colo-recto-anastomoză termino-terminală, drenaj. Evoluția postoperatorie a fost trenantă, grevată de apariția unei fistule anastomotice cu debit mic tratată conservator. Sunt citate în literatură multiple cazuri de perforație intestinala secundare lupusului eritematos sistemic, însă nu există date suficiente referitoare la perforația intestinală din diverticulita asociată lupusului. Suferința gastrointestinala a decompensat patologia reumatica autoimuna, rezultat a unei interferente complete nu doar prin sistarea medicației imunosupresoare si reducerea dozei de glucocorticoizi, ci si prin stressul interventiei chirurgicale.

EXPERIENȚA CLINCII O.R.L. ÎN PROTEZAREA AUDITIVĂ CU ANCORARE OSOASĂ

VLAD COZMA [1], BOGDAN COBZEANU [1,2], ADELINE JOSEPHINE CUMPATA [1,2], OANA ASTEFANEI [1], LUMINITA M. RADULESCU [1,2], CRISTIAN MARTU [1,2]

[1] Universitatea de Medicină și Farmacie "Grigore T. Popa" Iași România
[2] Spitalul Clinic de Recuperare Iași

INTRODUCERE: Protezele auditive cu implantare osoasa sunt dispositive ce utilizeaza componenta osoasa a fiziologiei auzului. Sunt alcatuite, de cele mai multe ori, dintr-un titan la care se ataseaza un procesor/stimulator extern. Tehnica chirurgicala implica montarea unei baze in masa osoasa craniana in vecinatatea procesului mastoid. Datorita performantelor superioare si tehnicii simple de implantare, protezele auditive cu ancorare osoasa cresc semnificativ calitatea vietii pacientilor cu hipoacuzie in limitele indicatiilor comparativ cu protezele auditive conventionale.

METODA: Clinica O.R.L. are o experienta de peste 10 ani cu aceste dispozitive si tine pasul cu evolutia tehnologica a acestora.

CONCLUZII: Lucrarea isi propune sa prezinte o serie de cazuri clinice relevante pentru succesul ameliorarii hipoacuziei utilizand proteze auditive cu ancorare osoasa.

IMUNOHISTOCHIMIA KERATOSIS OBTURANS

ROXANA SERBAN [1,2], CORINA BUTNARU [1,2], BOGDAN CAVALERIU [2], LUMINITA RADULESCU [1,2]

[1] Universitatea de Medicină şi Farmacie "Grigore T Popa" Iaşi
[2] Clinica ORL, Spitalul Clinic de Recuperare Iaşi

Keratosis obturans reprezinta o patologie relativ rar intalnita in otologie, avand o incidenta de 4-5 cazuri la 1000 pacienti. Din punct de vedere epidemiologic apare frecvent la persoane cu varsta sub 40 ani, uneori putand fi si bilaterala. Histologic se observa o inflamatie subepiteliala insotita de vasodilatatie la nivelul conductului auditive extern. Scuamele sunt formate din celule anucleate si keratinocite cu acantoza. Citokeratinele CK5, CK 6, CK 8, CK 17 si CK 19 se pot identifica in tesut alaturi de tenascina. Factori de crestere precum EGFR, TGF β-1, Ki67 si p53 pot fi dozati in caz de distructie osoasa locala. Simptomatologia keratosis obturans este determinata de acumularea de tesut epidermic. Principalul diagnostic diferential trebuie facut cu colesteamul urechii externe. La aproximativ 50% dintre pacienti, keratosis obturans este asociată cu fenomene de bronsiectazie si sinuzita cronica. Indepartarea masei keratozice este suficienta ca si tratament.

PARALIZIA RECURENȚIALĂ IATROGENĂ

CORINA BUTNARU [1,2], ANA MARIA CORUGA [3], ROXANA SERBAN [1,2], BOGDAN CAVALERIU [2], LUMINITA RADULESCU [1,2]

[1] Universitatea de Medicină şi Farmacie "Grigore T Popa" Iaşi
[2] Clinica ORL, Spitalul Clinic de Recuperare Iaşi
[2] Compartimentul ORL, Spitalul de Urgențe pentru Copii „Sf. Maria" Iași

Chirurgia glandei tiroide reprezintă cea mai obisnuită cauză de paralizie a nervului recurent. Pe locul secund sunt intervențiile chirurgicale la nivelul coloanei cervicale. Datele din literatură au arătăt că paralizia recurențială bilaterală apare în aproximativ 5% dintre tiroidectomii, iar cea unilaterală poate ajunge până la 20%. Prevenirea complicațiilor ține de atenția acordată nervului recurent în timpul intervenției chirurgicale și de neuromonitorizarea intraoperatorie. Paralizia recurențială se recuperează în majoritatea cazurilor și nu trebuie efectuată nicio terapie invazivă timp de cel puțin șase luni, cu excepția situațiilor de urgență – paralizia muschilor abductori. Principalul tratament este cel foniatric și trebuie instituit cât mai precoce după intervenția chirurgicală. Studiile efectuate au arătat că recuperarea vocala a avut loc în aproximativ 8 săptămâni de exerciții foniatrice.

CUVINTE CHEIE: nerv recurent, tiroidectomie, foniatrie

REGENERAREA CELULARĂ AI URECHII INTERNE CU AJUTORUL PARTICULELOR MAGNETICE CU ȘI FĂRĂ ÎNVELIȘ

Cumpata Adeline Josephine[1], Martu Cristian [1,2], Radulescu Luminita [1,2]

[1] Universitatea de Medicină și Farmacie "Grigore T. Popa" Iași România
[2] Spitalul Clinic de Recuperare Iași

INTRODUCERE: Magnetitele sunt particule de oxid de fier care au sub 200 nm. Ele sunt utilizate ca un purtător pentru a transporta unor substanțe la diferite ținte. Pentru a putea fi utilizate, ele necesită un câmp magnetic în afara locului țintă și să nu reducă viabilitatea celulară respectând doza maximă de magnetite unde viabilitatea celulară este 100%.

METODĂ: S-au utilizat celule stem derivate din celulele mesenchimale ai țesutului adipos de la doi donatori. S-au utilizat particule de oxid de fier cu un înveliș de acid protocatehuic și acid citric cât și un alt grup de magnetite cu un înveliș de acid protocatehuic și dextran. A fost și un lot martor cu magnetite simple, fără înveliș. S-a testat viabilitatea celulară prin numărarea celulelor tratate cu CellTitre-Glo prin plate reader.

REZULTATE: Viabilitatea celulară a fost influențată de prezența magnetitelor. În urma diluțiilor seriate, o diluție de 63 mg/mL și 125 mg/mL de magnetite reprezintă canitatea la care viabilitatea celulară este 100%.

CONCLUZII: Utilizarea magnetitelor cu diferite substanțe active ca înveliș ar permite nanoparticula să ajungă la țintă fără a scădea viabilitatea celulară. Însă, mai multe experimente sunt necesare pentru a obiectiva substanțele utile în regenerarea celulară (ai urechii interne) sau împiedicarea apoptozei acestora.

TROMBOFLEBITA OTOGENA A SINUSULUI VENOS LATERAL

Radulescu Luminita [1,2], Danis Gilda [1], Gherghel Maria [1], Cristian Martu [1,2], Corina Butnaru [2], Roxana Serban [2]

[1] Spitalul Clinic de Recuperare Iași
[2] Universitatea de Medicină și Farmacie "Grigore T. Popa" Iași România

Tromboflebita sinusului venos lateral apare ca urmare a unei infecții de la nivelul urechii medii. Incidența acesteia este scăzută dar prin gravitatea sa deosebită impune măsuri terapeutice urgente. Tabloul clinic caracteristic în trecut, a fost în prezent modificat de terapia cu antibiotice, făcând uneori dificilă stabilirea diagnosticului. Condițiile debosebite impuse de pandemia cu SARS COV2 au făcut ca mulți dintre pacienții cu infecții de ureche medie să temporizeze prezentarea la medic, fapt ce a favorizat apariția complicațiilor grave intre care si TSVL. În cele din urmă vom face o prezentare a două cazuri de tromboză a sinusului venos lateral rezolvate în clinica noastră.

PROFESSIONAL CONGRESS ORGANIZER

focus
event

www.focusevent.ro
suport@focusevent.ro

COMPLICAȚIILE AUDITIVE, 'GĂLĂGIOASE' ALE OXIGENOTERAPIEI

Osman Andrei [1,2] Dr. Alina Odină [2], Martha Boeru [2], Jianu Robert [1], Iulia Găvănescu [3]

[1] Universitatea de Medicină și Farmacie din Craiova

[2] Spitalul Clinic de Urgență din Craiova

[3] Spitalul Municipal Motru

INTRODUCERE: Utilizarea extinsă a oxigenoterapiei din protcoalele de terapie în infecția COVID-19 a dus în ultimele 6 luni la apariția în acest context nou, a unor complicații cunoscute din alte patologii ale sferei respiratorii superioare. Dorim astfel să prezentăm 3 cazuri de otite seroase persistente, cu retracție a timpanului afectat și modificări auditive importante, consecutive ventilației non-invazive cu oxigen.

Prin această prezentare, dorim să propunem și câteva modalități fiziopatologice prin care simpatomatologia zgomotoasă a acestor otite a putut fi posibilă, modalități ce sperăm că vor fi propuse discuțiilor libere din cazul manifestării științifice. Tratamentul patologiei prezentate mai sus, va face obiectul discuțiilor din a doua parte aprezentării propuse.

CUVINTE CHEIE: oxigenoterapie, otită seroasă 4, COVID-19, hipoacuzie, acufene

IMPLANTUL COHLEAR LA PERSOANELE ADULTE – COST VERSUS BENEFICII

Adriana Neagoș [1], Cristian Mircea Neagoș [3], Alexandru Szabo [2], Andra Calinciuc [2]

[1] Universitatea de Medicină Farmacie, Științe și Tehnologie G.E.Palade, Tg. Mureș, Clinica ORL Tg. Mureș

[2] Spitalul Clinic Județean de Urgență Tg. Mureș, Clinica ORL, Tg. Mureș

[3] Universitatea de Medicină și Farmacie Carol Davila, București

INTRODUCERE: Pierderea auzului afectează aproximativ o treime din adulții cu vârsta cuprinsă între 61 și 70 de ani. Implantul cohlear, este un dispozitiv biomedical utilizat frecvent la adulții afectați de surditate senzorială profundă. Acest tip de hipoacuzie poate să apară treptat și se înrăutățește odată cu înaintarea în vârstă

MATERIAL ȘI METODĂ: Acest studiu este un studiu prospectiv realizat în perioada 01.01.2019-01.01.2021 în cadrul clinicii de Otorinolaringologie, Târgu Mureș, unde au fost efectuate pînă în present un număr de 90 implanturi cohleare din care 12 la adulți. Pentru evaluarea pacienților a fost utilizat, chestionarul Nijmegen care are ca scop evaluarea calității vieții utilizatorilor adulți de sisteme de reabilitare auditivă, mai exact a impactului, utilizării acestor dispozitive electronice cu privire la situațiile de zi cu zi, asupra percepției sunetelor vorbirii și asupra raportului cost-beneficiu.

REZULTATE ȘI DISCUȚII: Pacienții supuşi procedurilor de reabilitare auditivă au fost analizați din prisma utilizării implantului cohlear respectiv a protezelor auditive. Beneficiile utilizării implanturilor cohleare au fost observate în toate domeniile analizate compartiv cu cele obținute prin utilizarea protezelor auditive, aspect evidențiat prin scorurile generale (74.60) respectiv (34.39).

CONCLUZII: Acest studiu demonstrează faptul că implantul cohlear prezintă beneficii în reabilitarea auditivă la populația adultă superioare protezelor auditive tradiționale. În prezent, implanturile cohleare prezintă un acces limitat la pacienții cu deficite auditive la vârsta adultă din cauza costurilor ridicate și a stigmei conform căreia prezbiacuzia reprezintă un proces normal al îmbătrânirii.

INTERRELAȚII ÎNTRE SISTEMUL AUDITIV ȘI MANIFESTĂRILE PSIHIATRICE

Oana Bitere-Popa [1,2], Sebastian Cozma [1,2], Cristian Mârțu [1,3], Bogdan Cobzeanu [1,3], Raluca Olariu [1]

[1] Universitatea de Medicină şi Farmacie "Grigore T. Popa" Iaşi, Facultatea de Medicină

[2] Spitalul Clinic de Recuperare Iaşi, Compartimentul de Audiologie și Vestibulogie

[3] Spitalul Clinic de Recuperare Iaşi, Clinica ORL

Auzul reprezintă cel mai important simț al omului, fiind principala sursă de informații despre lumea exterioară. El permite integrarea corticală a abstractului, formarea limbajului și utilizarea mesajului în comunicare. Auzul și implicit vorbirea, stau la baza dezvoltării individului și a societății. De multe decenii, efectul potențial al deficienței de auz asupra dezvoltării și severității patologiei psihiatrice, a fost un subiect de discuție. În funcție de grad, deficiența funcțională va avea un impact din ce în ce mai mare asupra calității vieții pacientului, a stării sale psihologice, în sensul reducerii acesteia. Au fost identificate mai multe posibile mecanisme ce pot explica prevalență crescută a patologiilor psihiatrice (cum ar fi depresie, anxietate, schizofrenie și demență) la persoanele cu deficiențe de auz. În literatura de specialitate sunt descrise mai multe studii care oferă o perspectivă asupra relației dintre deficiența de auz și tulburările psihiatrice prin existența unor relații atât indirecte și directe. Relații indirecte au la bază existența unor factori comuni declanșatori (defecte genetice, naștere prematură, infecții ale sistemului nervos central), dar și existența unor posibile efecte secundare de ototoxicitate identificate la pacienții cu tratamente psihiatrice. Relațiile directe de interdependență sunt explicate prin mai multe teorii, printre care posibilitatea apariției dificultăților de comunicare, a sentimentului de înfrângere socială, a deficiențelor cognitive, dar și declanșarea unor tulburări de percepție de la vârf la bază.

CONCLUZII: În urma studiilor recente legate de existența unei relații de interdependență între cele două grupuri de patologii, se conturează necesitatea unei colaborări mai strânse între cele două specialități (ORL și psihiatrie), ce includ recomandări de evaluări auditive la pacienții cu patologii psihiatrice și tratamentul adecvat al deficitului senzorial cu scopul de prevenție sau determinarea unor evoluții mai bune a tulburărilor psihotice deja manifeste.

CUVINTE CHEIE: manifestări auditive, patologie psihiatrică

SBI ȘI ACUFENE ASOCIATE CU TULBURĂRI DE PROCESARE AUDITIVĂ CENTRALĂ

Mădălina Georgescu [1]

[1]Universitatea de Medicină și Farmacie „Carol Davila”

Surditatea brusc instalată (SBI) este o afecțiune frecvent întâlnită în populația generală, fiind, în marea majoritate a cazurilor, determinată de o leziune a urechii interne.

Evaluarea audiologică a SBI trebuie să fie cât mai complexă, pentru a stabili topodiagnosticul și etiologia acesteia, dacă se poate.

Asocierea hipoacuziei cu tinitus este frecventă în cazul SBI, cel mai probabil din cauza lezării celulelor senzoriale auditive, lezare care determină nu numai scăderea auzului, ci și apariția acufenelor, fără a se cunoaște mecanismul fiziopatogenic al apariției acestora din urmă.
Uneori însă, SBI este asociată cu distorsiuni auditive, cu o calitate scăzută a audiției, care afectează suplimentar calitatea vieții pacienților și care pot fi determinate de leziuni auditive situate retrocohlear.

Vă prezint un caz clinic al unui adult tânăr care s-a prezentat pentru hipoacuzie, acufene și distorsiuni auditive. Investigațiile audiologice au sugerat o SBI prin mecanism central, ipoteză susținută și de morfologia modificată a potențialelor auditive corticale.
Sub tratament vasodilatator și neurotrop evoluția a fost favorabilă, cu eliminarea tinitusului, ameliorarea hipoacuziei și îmbunătățirea calității audiției.
Pacientul va fi monitorizat periodic (la șase luni), subiectiv și prin teste audiologice.

CUVINTE CHEIE: surditate brusc instalată, reflex stapedian, potențiale auditive corticale

SURDITATEA UNILATERALĂ CONGENITALĂ – CONSECINȚE FUNCȚIONALE ȘI PRINCIPII DE REABILITARE

Raluca Olariu [1], Sebastian Cozma [1,2], Luminița Rădulescu [1,3], Cristian Mârțu [1,3],Constantin Gumă[1], Oana Bitere-Popa [1,2]

[1] Universitatea de Medicină şi Farmacie "Grigore T. Popa" Iaşi, Facultatea de Medicină

[2] Spitalul Clinic de Recuperare Iaşi, Compartimentul de Audiologie și Vestibulogie

[3] Spitalul Clinic de Recuperare Iaşi, Clinica ORL

Surditatea unilaterală congenitală reprezintă pierderea auditivă asimetrică, prezentă la naștere, caracterizată printr-o medie a pragurilor tonale mai mare de 70 dB (formă severă sau profundă) pe urechea afectată și o medie sub 30 dB pe urechea sănătoasă. Cauzele congenitale principale sunt infecția cu citomegalovirus, deficiența congenitală a nervului auditiv, malformații ale urechii interne, sindroame congenitale sau etiologia este necunoscută. Protocoalele de screening auditiv universal la nou-născuți permit, în prezent, depistarea precoce și ulterior diagnosticarea surdității unilaterale congenitale. Principalele consecințele ale hipoacuziei unilaterale sunt afectarea percepției auditive spațiale și binaurale, modificările periferice influențând rețelele corticale de procesare a vorbirii, cu efecte în cascadă pentru procesele neurocognitive superioare. Sugarii și copiii cu surditate unilaterală prezintă o scădere a abilităților auditive receptive, cu întârzieri în vocalizările preverbale, în dezvoltarea limbajului expresiv, deficit al memoriei vizuale spațiale, ceea ce determină performanțe academice mai slabe, cu implicațiile psiho-sociale inerente. Circuitele neuronale pentru procesarea binaurală sunt înnăscute și funcționale la naștere astfel încât consecințele structurale și funcționale ale surdității congenitale unilaterale nu trebuie subestimate. În surditatea congenitală unilaterală are loc un proces de reorganizare corticală ce presupune o reprezentare crescută a urechii normale comparativ cu cea hipoacuzică („preferință auditivă"), capacitatea de reorganizare fiind cea mai mare în cortexul juvenil, pe parcursul sinaptogenezei funcționale iar procesul continuând pe parcursul deprivării auditive unilaterale. Aceste consecințe susțin intervenția precoce de reabilitare auditivă pe urechea afectată, în perioada critică timpurie, ideal înainte de vârsta de 3 ani, pentru a împiedica preferința pentru urechea normală și pentru a stopa și inversa reorganizarea corticală. Reabilitarea auditivă se poate realiza cu proteze convenționale cu vibrator osos, proteze chirurgicale cu ancorare osoasă sau cu sisteme auditive de tip CROS care stimulează urechea funcțională restabilind auzul spațial, sau prin implantarea cohleară a urechii afectate, restaurând practic audiția binaurală.

CUVINTE CHEIE: surditate unilaterală congenitală, implant cohlear, audiție binaurală

VERTIJUL ÎN BOLILE AUTOIMUNE

Maria Domuta [1,2], Nicoleta Pascalau [1,3], Imola Szilagyi [2]

[1] Facultatea de Medicina si Farmacie, Universitatea din Oradea

[2] Spital Clinic Județean de Urgență Oradea

[3] Spital Clinic Pelican Oradea

Bolile otologice autoimune, suspectate inca din 1958 dar fara un mecanism exact cunoscut, prezinta o prevalenta si o incidenta in crestere in ultimii 20 ani. Ele pot fi organ specifice (boala autoimuna a urechii interne) sau non-specifice, secundare unui proces autoimun sistemic. Scopul acestei lucrari este de a prezenta afectiunile otologice (vertijul, insotit de cele mai multe ori de hipoacuzia bilaterala rapid progresiva) in afectiunile autoimune.

CUVINTE CHEIE: vertij, hipoacuzie, boli autoimune.

FEMORAL APPROACH FOR TOTAL HIP REPLACEMENTS IN DDH WITH HIGH, UNSTABLE HIP DISLOCATION – COMPARISONS BETWEEN TWO SURGICAL TECHNIQUES

Stefan Cristea [1], Florin Groseanu [1], Dinu Gartonea [1], Dan Gheorghe [1], Adrian Vasile [1], Catalina Dragomirescu [1]

[1] Clinic for Orthopedic Surgery"Saint Pantelimon" – Bucharest

Introduction: We present only the difficult cases of THR in high dislocated hip: grade III DUNN, type IV CROWE, or stage C and D EFTEKHAR; and also our classification of the femoral dysplasia.

All present DDH classifications, described the relations between femoral head and acetabulum.

In our experience the abnormalities of the femoral metaphisis and dyaphisis play a major role in the treatment of DDH.

Femoral canal is frequently distorted in severe cases of DDH. Starting from this idea we have developed an original classification of femoral defect.

1. Stage I – femoral canal is almost normal and it could be associated with any type of Crowe and Dunn classifications or Eftekhar stage A, B or C.
2. Stage II - eliptique femoral canal with torsion of the diaphysis and metaphysis. It could be associated with any type of Crowe and Dunn classification, or Eftekhar C or D. Is a major indication fordiaphyseal osteotomy or trochanterotomy.
3. Stage III - important torsion of the diaphysis, almost 900 to the condylar axis – large medullar diameter of the metaphysis perpendicular to the large diameter of the diaphysis canal. Excellent indication for triple femoral osteotomy.
4. Stage IV - caricature of the proximal femur

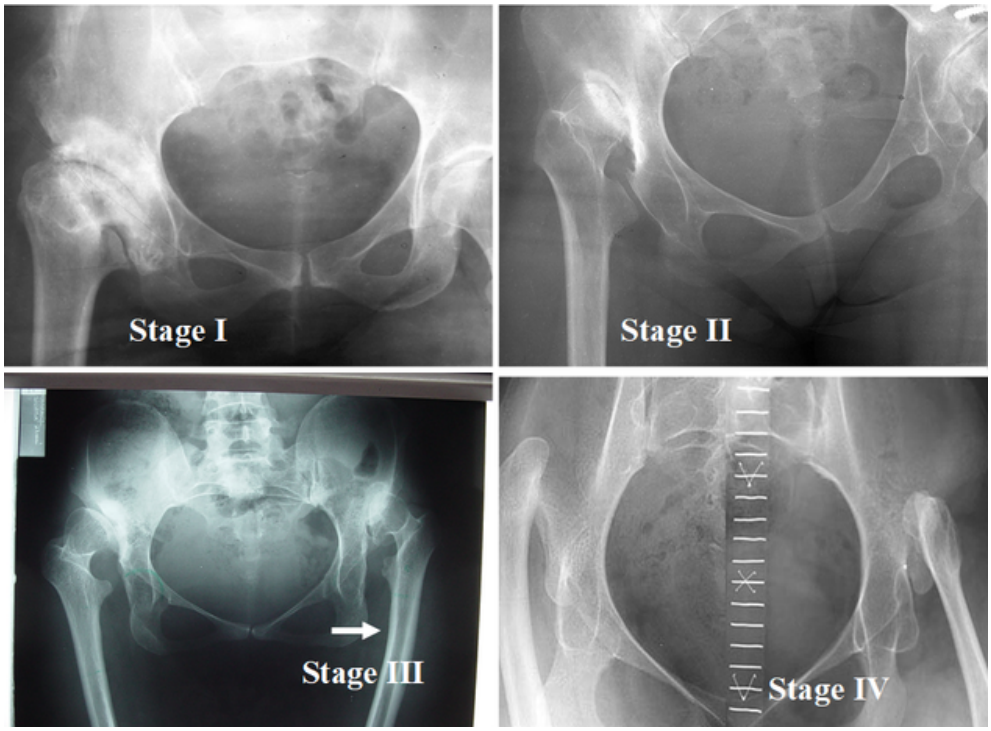

Materials and Methods: Between 1993 – 2013, we have operated 122 patients with DDH. First 61 cases was operated using a cemented femoral stem with trochanterotomy, femoral shortening osteotomy and trochanteroplastyKerboull-Postel. The others 61 cases was operated with uncemented femoral stem with femoral subtrochanteric triple osteotomy - shortening, correction of valgus and rotation. We have used Merle D'Aubigne-Postel criteria to evaluated our patients.
Our goal is to compare the preliminary results of two surgical techniques:
I) cemented femoral stem with trochanterotomy, femoral shortening osteotomy and trochanteroplasty Kerboull-Postel versus
II) Uncemented femoral stem with femoral subtrochanteric triple osteotomy - shortening, correction of valgus and rotation.

Results: I)Between 1993 – 2001, we have operated 61 patients. Average age was 42. Those cases were classified as stage 2 and 3, according to our classification. In this series we always have used the first technique. In 8 of these 61 patients, the dysplasia was bilateral and we have operated at first the less severely affected side; afterwards we equalized the limbs, by replacement of the high-dislocated hip, after which we carried out on the same side the osteotomy of the knee. The lengthening obtained varied from 3,5 to 5,5 cm.

Preoperative average score Merle D'Aubigne-Postel of those patients was 6 points. Postoperative results were very good in 41 cases (67,21%), good in 17 cases (27,86%) and poor in 3 cases (4,91%). One of them necessitated femoral stem revision with a Kent stem, do to an infection of the prosthesis.
The complications was postoperative palsy of the femoral nerve in 3 cases, superficial sepsis in 2 cases and pseudarthrosis of greater trochanter in 5 cases (9%). The relative high percentage of this late complication has leaded us to adopt the technique of triple femoral osteotomy, using a non cemented femoral component functioning as a centromedulary nail. A special condition is adduction deficiency in first 2 months doe to the difficult reconstruction of abductor mechanism.
II)Between 2001 – 2013, 61 cases have been done by the technique of triple femoral osteotomy. Average age was 46. All cases were classified as type 3, according to our classification. Preoperative average score Merle D'Aubigne-Postel of those 6 patients was 4 points. Postoperative results was very good in 44 cases (72,13%), good in 17 cases (26,86%).The lengthening obtained varied from 4,5 to 6 cm and we did not record any case of palsy, neither total nor partial, of the sciatic nerve. No septic complications or nonunion of femoral osteotomy did not occur. We didn't have any dislocations for all the cases in both series. Using this technique the adduction deficiency is avoided.

Discussions: For the preoperative planning we used the Ranawat criteria. The Ranawat triangle is constructed between the horizontal line between the iliac crests, the horizontal line between the ischial tuberosities, the perpendicular to the two horizontals, which passes at 5 mm laterally from the crossing of the Kohler and Shenton lines. One measures on this perpendicular the height of the acetabulum (which represents one fifth of the height of the pelvis starting from the level of the radiological "U"; the depth of the acetabulum is equal to its height. The hypotenuse of the Ranawat triangle unites the extremities of the cathetuses and the rotation center of the hip joint is situated on the middle of this hypotenuse.
Uncemented stem have the same function like a proximal locked nail. We appreciated the place of methaphiseal – diaphiseal osteotomy after reaming of the femoral canal, to correct the rotation, shortening and valgus deviation up to 10 0. We may increase the stability of the osteotomy using tension band wiring, but sometimes is not necessary. The Z osteotomy is difficult to be done doe to the rotation and we believe after our experience that is not necessary. Horizontal derotation osteotomy associated with autologous bone grafting is frequently successful.
We had one delayed union of the femoral osteotomy who necessitated percutaneous bone marrow injection, at 4 month, and union was obtained at 6 months postoperative.
The type III cases according to our classification or Eftekhar D presented at the operation time a limb length discrepancy between 2 and 8 cm. This discrepancy is due to the hip instability. The lengthening of those cases was easier compared to cases Eftekhar A, B with stable hips.

Conclusions: There femoral dysplastic vice is also present in DDH. According with our opinion, in the dysplastic femoral there are two problems: the shaft channel which is very narrow, and the vice of shaft torsion.
The preoperativ planning is mandatory.
The femoral torsion with sever helitorsion angle – is a good indication for femoral triple osteotomy.
The prosthetic replacement in cases of hips with congenital dysplasia is difficult in the high, unstable dislocations, but surgery offers the satisfaction of achieving a stable and mobile hip as well as an equal length of the limbs in patients of an average age of 42 years. The triple femoral osteotomy and uncemented femoral prostheses, seems to be attractive, femoral complications have not been yet noticed.

MANAGEMENT OF DIAPHYSEAL SEPTIC NON-UNION OF TIBIA AND FEMUR WITH - ARTISANAL CENTROMEDULARY NAIL COATED WITH SPECIFIC ANTIBIOTIC LOADED CEMENT

Stefan Cristea [1], Florin Groseanu [1], Dinu Gartonea [1], Dan Gheorghe [1], Catalina Dragomirescu [1], Adrian Vasile [1]

[1] Clinic for Orthopedic Surgery"Saint Pantelimon" – Bucharest

Backround: Artisanal coated intramedulary standard nails with a layer of antibiotic cement were used in osteosynthesis of the long bones of the lower limbs (tibia and femur) that had septic non-unions: case report series.

Objectives To cure the septic non union, and mal-alignment with cement-antibiotic coated crafted nails in septic diaphyseal non-union of the tibia and femur.

Methods: We examined 12 cases with tibial and femoral septic non-union (3 tibias and 7 femurs) operated between 2011-2019. Four cases had severe malalignment (10 degrees-30 degrees). The germs were Staphylococcus Aureus in 11 cases and Mycobacilum Tuberculosis drug resistant in one case. After debridement and reaming of the bone in excess by 4 mm thicker than the desired nail diameter, we performed the synthesis with cemented nails. We manually coated the intramedullary standard nails with a layer of antibiotic cement, inserting a nail into a cement prefilled sterile tube. In the cement, in 9 cases we added Vancomycin 2 g / dose and in 3 cases we used standard Erythromycin and Gentamicin cement. In sterile polyethylene tubes 4 mm in diameter larger than the nail used, we injected mixed cement and then inserted the nail while the cement was still drying. Sterile saline solution was used for cooling, and then the tubes were cut. In 10 cases we were able to block the cemented crafted nail.

Results: Healing of the nonunion was achieved in all cases and restoration of alignment was obtained in 11 cases. The shortening was required in 4 cases with an average of 1.5 cm, but in one case the elongation with the equalization of lower limbs was obtained. In 4 cases we have added hydroxyl apatite locally preloaded with Tobramycin. Clinical and laboratory criteria confirmed the absence of sepsis. We were confident to extract the implant in only 4 cases. There was no need for a review.

Conclusions: Good results have been obtained with this cement-antibiotic coated crafted nails in septic diaphyseal non-union of the tibia and femur. The one-step surgery managed to solve the non-union, septic, and malalignment. Our experience is limited, but in the future, it could be a valuable method.

Keywords: septic non-union, tibia, femur, antibiotic cement artisanal nail.

PROFESSIONAL CONGRESS ORGANIZER

focus
event

www.focusevent.ro
suport@focusevent.ro